

Методика формирования свисающего анастомоза при операции на желудке

Дамбаев Г.Ц., Абилов Ч.К., Скиданенко В.В., Соловьёв М.М., Байков А.Н., Семичев Е.В.

Techniques of formation dangling anastomosis in stomach surgery

Dambayev G.Ts., Abilov Ch.K., Skidanenko V.V., Soloviyov M.M., Baikov A.N., Semichev Ye.V.

Сибирский государственный медицинский университет, г. Томск

© Дамбаев Г.Ц., Абилов Ч.К., Скиданенко В.В. и др.

Предложена оригинальная методика дистальной резекции желудка с формированием мышечной манжеты и свисающего клапана из собственных тканей желудка в области гастродуоденального соустья, которая позволяет предупредить развитие постгастрорезекционных осложнений.

Представлены материалы экспериментального исследования 26 беспородных собак. Результаты динамического наблюдения и инструментальные методы исследования показали функциональную полноценность сформированного анастомоза.

Ключевые слова: свисающий арефлюксный анастомоз, резекция желудка, реабилитация.

The original technique of distal resection of a stomach with formation of a muscular cuff and the hanging down valve from own tissues of a stomach in area of gastroduodenal anastomosis is offered in article. This allows to avoid development of postgastroresectional complications.

Materials of investigations out on 26 experimental mongrel dogs. The results of dynamic observation and instrumental methods of the studies have shown functional full value of the formed anastomosis.

Key words: dangling areflux anastomosis, stomach resection, rehabilitation.

УДК 616.33-089.86-031:611.33

Введение

Резекция желудка является широко распространенной и наиболее радикальной операцией при хирургическом лечении язвенной болезни желудка и двенадцатиперстной кишки (ДПК), а также доброкачественных и злокачественных новообразований желудка. При этом частота постгастрорезекционных осложнений составляет от 7 до 32% [4, 5, 7—9]. Основной причиной возникновения пострезекционных синдромов, по мнению В.И. Оноприева (1995) и Г.К. Жерлова (1997), является удаление или разрушение сфинктерного механизма привратника [3]. Наименьшее число постгастрорезекционных расстройств отмечается при трубчатой резекции желудка с сохранением дуоденального пас-

сажа и созданием клапанного арефлюксного анастомоза [1, 2, 6].

Таким образом, проблема профилактики и лечения постгастрорезекционных осложнений делает весьма актуальной разработку новых методов арефлюксных гастродуоденоанастомозов.

Цель исследования — разработать в эксперименте и внедрить в клиническую практику арефлюксный свисающий гастродуоденоанастомоз, позволяющий упростить технику создания соустья.

Материал и методы

Исследования выполнены в отделе экспериментальной хирургии Центральной научно-исследовательской лаборатории Сибирского государственного медицинского университета (г. Томск). Ис-

следование проводили согласно этическим принципам, изложенным в Европейской конвенции по защите позвоночных животных, используемых для экспериментальных и других научных целей. Все манипуляции и выведение животных из опытов осуществляли под общей анестезией.

Экспериментальное обоснование выбранного способа проведено на 26 беспородных собаках обоего пола (масса тела от 12 до 18 кг), разделенных на три группы. Животным I (контрольной) группы (6 собак) формировали гастродуоденоанастомоз по традиционной методике «конец в конец»; во II группе (10 собак) создавали свисающий арефлюксный гастродуоденоанастомоз однорядным швом; собакам III (основной) группы (10 животных) выполняли свисающий арефлюксный гастродуоденоанастомоз двухрядным швом. Всем животным выполняли трубчатую резекцию желудка с формированием гастродуоденоанастомоза по одному из изучаемых способов. Использовался рассасывающийся шовный материал ПГА 4/0—5/0 (объединение «Линтекс», г. Санкт-Петербург) и Махон 4/0—5/0 (Syneture, США) на атравматической игле.

В ходе эксперимента проводили клиническое наблюдение, исследовали моторику желудка до и после операции, выполняли рентгенологический и эндоскопический контроль. Животных выводили из эксперимента на 3, 7, 15, 30-е сут, через 3 и 6 мес после операции, оценивали макроскопические изменения в области вмешательства.

Регистрацию моторики желудка и ДПК осуществляли оптико-электронным прибором, разработанным в НИИ медицинских материалов и имплантатов с памятью формы (г. Томск) (патент РФ № 2307583). Данный прибор состоит из зонда, оснащенного пятью оптическими датчиками (оптопары) с инфракрасным излучением, и электронного блока, подключенного к персональному компьютеру для обработки сигнала. Положение зонда определяли рентгеноскопически. Для изучения арефлюксных свойств анастомоза выполняли ретроградную дуоденографию. Эндоскопическое исследование осуществляли фиброскопом Q-20 фирмы Olympus (Япония). Особое внимание обращали на состояние свисающего клапана, функцию мышечного жома, его сократительную способность, смыкание стенок в области анастомоза при инсуффляции воздуха. Исследование механической прочности анастомоза проводили на 3-и, 7-е и 15-е сут методом гидропневмопрес-

сии по методике В.П. Матешука с применением ртутного медицинского манометра, позволяющего измерять давление в пределах от 10 до (260 ± 3) мм рт. ст. Морфологическому исследованию подвергали область анастомоза у всех выведенных из опыта животных, брали участки ткани непосредственно в месте выполненного вмешательства. Срезы окрашивали гематоксилином и эозином и пикрофуксином по ван Гизону.

Статистическая обработка полученных результатов проводилась в программе SPSS Statistics 17.0 for Windows. Результаты измерений представлены в виде $M \pm \sigma$, где M — среднее арифметическое, σ — среднеквадратичное отклонение. Для сравнения средних значений показателей в группах использовался t -критерий Стьюдента. Различия считали достоверными при уровне $p < 0,05$.

Результаты и обсуждение

Разработанный способ наложения свисающего арефлюксного гастродуоденального соустья основан на принципе школьной чернильницы-непроливайки.

Техника операции заключается в следующем. После обработки операционного поля производили верхне-срединную лапаротомию. Выполняли трубчатую резекцию желудка после мобилизации, при этом культя желудка в дистальной своей части представляет конусовидную трубку длиной 10—15 см, диаметром 2,5—3,0 см. На дистальном конце желудка формировали манжету из дубликатуры серозно-мышечной оболочки. Таким образом создавали мышечный жом шириной 10—12 мм и обнажали участок слизисто-подслизистой оболочки культи желудка длиной до 15 мм, имеющий форму хоботка.

Накладывали первый ряд швов на заднюю стенку анастомоза, сшивали задние полуокружности желудка и культи ДПК пятью-шестью узловыми швами. На желудке в шов брали заднюю часть мышечной манжеты, на ДПК серозно-мышечный слой у края разреза. Формировали второй ряд швов. Заднюю губу анастомоза сшивали непрерывным швом за подслизистые слои желудка и ДПК без захвата слизистой. На желудке у основания хоботка в шов брали подслизистый слой и передний край мышечной манжеты.

После создания задней стенки анастомоза свободно погружали участок слизисто-подслизистой культи желудка (хоботок) в просвет двенадцатиперстной кишки, образуя свисающий клапан. Далее формирова-

ли переднюю губу анастомоза, сшивая аналогичным способом.

На завершающем этапе формирования гастроуденоанастомоза накладывали узловые серозно-мышечные швы на переднюю стенку анастомоза (рис. 1,а). Послеоперационную рану ушивали наглухо. Сформированный гастроуденоанастомоз (патент РФ № 2364351) схематично представлен на рис. 1,б.

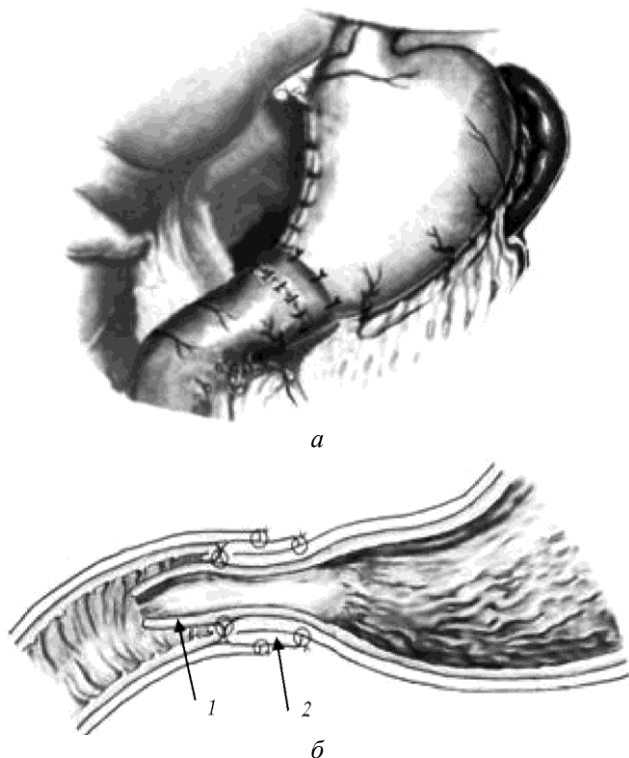


Рис. 1. Сформированный гастроуденоанастомоз: а — окончательный вид свисающего анастомоза; б — схема строения соустья на фронтальном разрезе: 1 — мышечная манжета-жом; 2 — свисающий

клапан

При формировании свисающего гастроуденоанального соустья однорядным швом на желудке в шов были включены передний край мышечной манжеты и подслизистый слой. На ДПК в шов брали серозно-мышечно-подслизистый слой. Во всех исследованиях при восстановлении непрерывности гастроуденоанальных соустьев использовалась техника наложения серозно-мышечно-подслизистого шва по Н.И. Пирогову — В.П. Матешуку.

В послеоперационном периоде осложнений, связанных с техникой выполняемой операции, не отмечалось. В раннем послеоперационном периоде осложнения бы-

ли зафиксированы у двух собак. Свисающие анастомозы во всех наблюдениях были состоятельны. Ни в одном случае летальных исходов не было. Развившиеся осложнения были успешно купированы с помощью консервативной терапии в ранние сроки.

В ранние сроки после операции регистрировались явления гипомоторной дискинезии желудка (гипокинезия). Снижение тонуса культи желудка в первые дни после операции имеет функциональный характер в результате операционной травмы и пересечения нервных сплетений. Регистрацию моторики желудка выполняли до операции у всех животных для сравнительного анализа полученных результатов в послеоперационном периоде. При исследовании моторики у всех животных отмечалась гипокинезия желудка, что характеризовалось снижением амплитуды сокращения и удлинением перистальтической волны (рис. 2,а). На 30-е сут у большинства животных наблюдалось восстановление моторики желудка, которая определялась в виде отчетливой регистрации кривой на диаграмме (рис. 2,б).

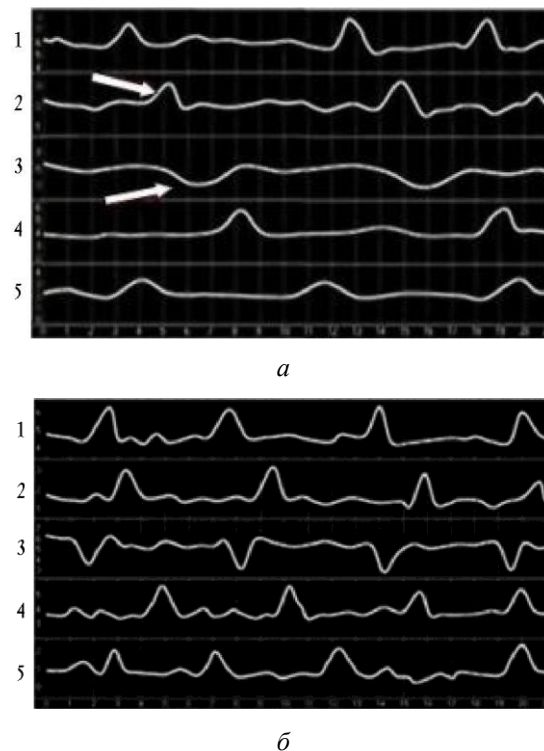

Рис. 2. Диаграмма перистальтики желудка и ДПК: а — гипокинезия на 7-е сут, снижение амплитуды сокращения (указаны стрелкой); б — на 30-е сут отмечается нормокинезия

При рентгенологическом исследовании у всех животных наблюдалась гипотония и замедленная эвакуация из желудка. В I группе первичная эвакуация наступала сразу после введения бариевой взвеси. Во II и III группах она происходила на 3—4-й мин после заполнения контрастом культи желудка, это обусловлено прежде всего тем, что мышечный жом создает определенное сопротивление продвижению желудочного содержимого. Для преодоления этого сопротивления необходимо наличие определенного тонуса и перистальтики культи желудка. Исследование арефлюксных свойств анастомоза показало, что в II и III группах контрастное вещество не поступало в желудок у большинства животных, при давлении более 170 мм вод. ст. происходил заброс контрастного вещества в желудок. В I (контрольной) группе отмечалось 100%-е поступления бариевой взвеси в желудок при выполнении ретроградной дуоденографии. Это объясняется тем, что в традиционном способе анастомозирования отсутствуют арефлюксные свойства.

Эндоскопическую картину анастомоза исследовали через 15, 30 сут, 3 и 6 мес после операции. Во II и III группах животных слизистая оболочка желудка в зоне анастомоза незначительно гиперемирована, свисающий клапан свободно пролабирует в просвет ДПК. Анастомоз округлой формы диаметром 2,0—2,5 см, тубус аппарата свободно проходит через соустья. В просвете лигатурных швов не обнаружено, за исключением I группы, где также отмечались признаки анастомозита на 30-е сут. При исследовании физической прочности анастомозов на 7-е и 15-е сут во всех группах соустье было герметичным при давлении 50 мм рт. ст. Для морфологического исследования взяты материалы 26 собак, изучены макроскопические и гистологические изменения, происходящие в тканях желудка и ДПК после наложения жомно-клапанного соустья. При макроскопическом исследовании желудочно-кишечное соустье свободное, в зоне анастомоза определяется гладкомышечный жом в виде эластичного тяжа шириной 12 мм. На гистопографическом срезе в зоне соустья четко виден мышечный жом толщиной 2—3 мм. Хоботок эластичен, длиной 10—12 мм, со всех сторон образован слизистой оболочкой, воспалительных явлений не обнаружено. В ранние сроки после операции края свисающего клапана выворачиваются кнаружи и плотно прилегают к линии анастомоза.

При микроскопическом исследовании на 7-е сут в зоне анастомоза отмечается воспалительная инфильтрация с незначительным количеством мононуклеарных и полиморфно-ядерных клеток. Слизистая оболочка, образующая клапан, выстлана высоким призматическим эпителием со светлой цитоплазмой, ядра располагаются в базальных отделах, видны единичные митозы. В подслизистой основе группами располагаются главные железы, разделенные прослойками соединительной ткани. На 15-е сут слизистая оболочка свисающего клапана представлена зрелой соединительной тканью с выраженной лимфоцитарной инфильтрацией. В области соустья отмечается полная десквамация эпителия слизистой оболочки. На 30-е сут мышечная оболочка жома представлена отчетливо выявляющимися элементами гладкой мускулатуры желудка, слизисто-подслизистые слои свисающего клапана сохраняют обычное строение, в эпителии слизистой оболочки определяется слабовыраженная лимфоцитарная инфильтрация. Результаты морфометрического исследования зоны анастомоза представлены в [таблице](#). На 15-е и 30-е сут наблюдается статистически значимое снижение клеточной инфильтрации при предлагаемом способе создания гастродуоденоанастомоза.

Морфометрическое исследование сформированных анастомозов (по 5 полям зрения), количество клеток в 1 мм²

Группа	Сроки исследования, сут		
	7-е	15-е	30-е
I	758,3 ± 77,7	827,2 ± 43,5	540,7 ± 67,8
II	733,3 ± 89,1	663,4 ± 38,9**	419,0 ± 58,3*
III	717,6 ± 88,4	659,1 ± 39,6**	415,8 ± 63,3*

Примечание. Статистическая значимость различий по сравнению с первой группой: * — $p < 0,01$; ** — $p < 0,001$.

В поздние сроки после операции у большинства животных отмечалось восстановление моторики желудка и ДПК. При рентгеноскопическом исследовании желудка во II и III группах установлено, что в большинстве случаев первичная эвакуация наступала уже на 2—3-й мин, у 90% животных имелся порционно ритмичный тип эвакуации, зависящий от тонуса и перистальтики желудка. В I группе эвакуация контрастного вещества происходила на 1-й мин после введения. Ретроградного поступления бариевой взвеси во II и III группах исследования не наблюдалось. Эндоскопический контроль воспалительно-деструктивных

изменений не выявил. При гистологическом исследовании через 3 мес в области анастомоза отмечалось восстановление нормальной тканевой структуры желудочной и кишечной стенки, циркулярные и продольные мышечные слои жома несколько истончены, а соединительно-тканые прослойки утолщены. Эпителий слизистой оболочки свисающего клапана образован цилиндрическими клетками с базально-расположенными ядрами.

Гистологическое исследование препаратов после операции показало, что ткани зоны анастомоза не претерпевают трофических и рубцовых изменений, сохраняют свою форму и структуру.

Таким образом, восстановительный период при заживлении свисающих и традиционных гастроуденоанастомозов имел определенную стадийность. Увеличение сроков смены данных периодов в I группе было обусловлено травмой тканей, развитием грануляционной ткани через нагноение. При формировании свисающих анастомозов с применением прецизионной техники шва предложенными методами регенерация происходила быстрее за счет погруженного клапана, хотя добиться идеального заживления по типу первичного натяжения было невозможно.

В целом результаты эксперимента на животных позволили убедиться в возможности осуществления трубчатой резекции желудка и создания свисающего арефлюксного гастроуденоанастомоза как одного из способов формирования желудочно-кишечного соустья.

Заключение

Разработанный арефлюксный свисающий гастроуденоанастомоз обеспечивает функциональную полноценность культы желудка, отличается от ранее предложенных арефлюксных и жомно-клапанных анастомозов простотой выполнения, способен предотвратить развитие постгастрорезекционных осложнений, тем самым позволит улучшить качество жизни пациентов в ближайшие и отдаленные сроки послеоперационного периода.

Литература

1. *Афендулов С.А., Журавлёв Г.Ю.* Хирургическое лечение больных язвенной болезнью. М.: ГЭОТАР-медиа, 2008. 352 с.
2. *Дамбаев Г.Ц., Хитрихеев В.Е.* Способ хирургического лечения язвенной болезни желудка: патент на изобретение РФ № 2106809 МПК А61В17/00. Опубл. 20.03.1998.
3. *Жерлов Г.К.* Сфинктерный аппарат желудочно-кишечного тракта и его искусственное моделирование // Актуал. вопр. хирург. гастроэнтерологии. Северск, 2006. С. 53—56.
4. *Жерлов Г.К., Дамбаев Г.Ц.* Резекция желудка с искусственным жомом в области анастомоза в хирургии гастроуденоанальных язв. Томск: Изд-во Том. ун-та, 1993. 50 с.
5. *Красильников Д.М., Хайруллин И.И.* Ранние послеоперационные осложнения у больных язвенной болезнью желудка и двенадцатиперстной кишки. Казань, 2005. 152 с.
6. *Михайлов А.П., Данилов А.М., Напалков А.Н. и др.* Сочетанные постгастрорезекционные синдромы // Вестн. хирургии. 2002. № 1. С. 23—28.
7. *Моргошья Т.Ш.* Оценка эффективности гастроуденоанального анастомоза в хирургии рака желудка // Вестн. хирургии. 2006. № 4. С. 27—30.
8. *Ширинов З.Т., Курбанов Ф.С.* Хирургическое лечение заболеланий оперированного желудка // Хирургия. 2005. № 6. С. 37—41.
9. *Ярема И.В.* Хирургия язвенной болезни желудка. М.: Медицина, 2004. 304 с.

Поступила в редакцию 23.03.2010 г.

Утверждена к печати 28.09.2010 г.

Сведения об авторах

Г.Ц. Дамбаев — д-р мед. наук, профессор, член-корреспондент РАМН, зав. кафедрой госпитальной хирургии СибГМУ (г. Томск).

Ч.К. Абилов — аспирант кафедры госпитальной хирургии СибГМУ (г. Томск).

В.В. Скиданенко — канд. мед. наук, доцент кафедры госпитальной хирургии СибГМУ (г. Томск).

М.М. Соловьев — д-р мед. наук, профессор кафедры госпитальной хирургии СибГМУ (г. Томск).

А.Н. Байков — д-р мед. наук, профессор, зав. ЦНИЛ СибГМУ (г. Томск).

Е.В. Семичев — мл. науч. сотрудник, зав. отделом экспериментальной хирургии и физиологии ЦНИЛ СибГМУ (г. Томск).

Для корреспонденции

28

Бюллетень сибирской медицины, 1 6, 2010

Абилов Чахангирбай Карипович, тел. 8-913-872-7622; e-mail: abilov7@mail.ru