

Дифференциальная диагностика множественного очагового поражения белого вещества и объемного процесса головного мозга на ранних стадиях заболевания

Фонин В.В., Грибачёва И.А., Дергилев А.П.

Differential diagnosis of the multiple focal lesions and expansive process of brain in early stage of the disease

Fonin V.V., Gribachyova I.A., Dergilev A.P.

Новосибирский государственный медицинский университет, г. Новосибирск

© Фонин В.В., Грибачёва И.А., Дергилев А.П.

При обследовании 78 больных с множественным очаговым поражением белого вещества головного мозга, когда начало заболевания имело моносимптомный характер, проводился дифференциальный диагноз с объемным процессом головного мозга. Только проведение магнитно-резонансной томографии позволило ответить вопрос, являются ли клинические признаки следствием локального или диффузного поражения мозговой ткани.

Ключевые слова: множественное очаговое поражение белого вещества головного мозга, объемный процесс головного мозга, магнитно-резонансная томография.

Differential diagnosis of the multiple focal lesions and expansive process of brain was conducted in 78 patient in early stage of the disease when it was mono symptom clinic. Only MRI helped to make the proper decision.

Key words: multiple focal lesions of brain, expansive process of brain.

УДК 616.831.37-036.4-039.11-079.4

На пересмотр существующих и разработку новых моделей патогенеза множественного очагового поражения белого вещества (МОПБВ) головного мозга революционное влияние оказали новейшие методы нейро- и ангиовизуализации: позитронно-эмиссионная томография, рентгеновская компьютерная томография, магнитно-резонансная томография (МРТ) и спектроскопия. Они качественно изменили уровень диагностики и позволили продвинуться к пониманию механизмов развития патологического процесса.

До настоящего времени диагностика МОПБВ основывается на выявлении очагов демиелинизации в центральной нервной системе (ЦНС), диссеминированных как во времени, так и в пространстве [3, 5]. Исследование неврологической симптоматики не всегда позволяет точно установить распределение очагов демиелинизации в головном мозге, особенно на ранних стадиях заболевания при его моносимптомном дебюте. Даже в случае клинически очевидного многоочагового поражения ЦНС иногда причиной может

быть локализованный процесс. Методы нейровизуализации обладают отличной от других диагностических методов возможностью зрительно представить распределение очагов демиелинизации в пространстве [1, 2, 4].

Обследована группа больных (78 человек) с МОПБВ. Жалобы у пациентов были неспецифичны, при этом чаще встречались указания на головную боль, головокружение, раздражительность, плохой сон, снижение работоспособности, расстройства памяти. У подавляющего большинства наблюдалось сочетание двух и более жалоб. У 11 обследованных на ранних этапах заболевания проводился дифференциальный диагноз с объемным процессом головного мозга.

Пирамидные нарушения разной степени выраженности отмечались у всех пациентов. Чаще встречались рефлекторные двигательные расстройства (69,8%), реже — силовые двигательные нарушения, которые зависели преимущественно от локализации очагов. Чаще наблюдались гемипарезы (76,9%) и монопарезы (23,1%). Снижение силы при поражении пирамидной

системы всегда сопровождалось наличием патологических пирамидных знаков, повышением сухожильных и снижением поверхностных рефлексов, что имело место в 35,3% случаев. Это позволяет сделать вывод, что двигательные нарушения являются ранним распространенным, но неспецифическим признаком заинтересованности пирамидного тракта. Кроме того, двигательные нарушения нередко сочетались с центральным поражением лицевого и подъязычного нервов (69,74%), а двусторонний пирамидный дефект — с умеренно выраженным псевдобульбарным синдромом (28,3%) в виде дисфагии, дисфонии, дизартрии, наличием рефлексов орального автоматизма, а иногда насильственных эмоций. Так как доказана роль дофаминергических структур (черной субстанции, ножек мозга, гипоталамуса, таламуса, а также базальных ганглиев пирамидных и экстрапирамидных путей) в развитии насильственного плача и смеха у больных с сосудистыми заболеваниями головного мозга, наблюдалось существенное снижение клинических проявлений на фоне приема препаратов L-ДОФА.

Вовлечение мозжечковой системы той или иной степени выраженности наблюдалось у 12,2% больных. Оценка мозжечковых симптомов у ряда пациентов была затруднена из-за наличия амиостатического синдрома, который характеризовался гиподинамией, мышечной скованностью, изменением тонуса по экстрапирамидному типу.

Стволовые расстройства диагностированы в 19,6% случаев. Среди симптомов поражения ствола мозга чаще всего отмечался симптомокомплекс в виде бульбарного синдрома (9,5%), а также глазодвигательных расстройств.

Принимая во внимание полученные данные, следует делать скидку на то, что часто во время осмотра возникали проблемы с объективизацией жалоб больных. Отчасти это связано с тем, что субъективные ощущения были очень лабильны и изменчивы.

Особую сложность представляла диагностика тех клинических наблюдений, когда начало заболевания имело моносимптомный характер и в первую очередь приходилось проводить дифференциальный диагноз с объемным процессом головного мозга.

Морфологические изменения, развивающиеся при опухолевых поражениях паренхимы головного и спинного мозга, наиболее достоверно выявляются при МРТ. Раковые заболевания головного и спинного моз-

га сопровождаются значительным увеличением количества молекул воды в патологическом очаге. Поэтому для опухолевой ткани в большинстве случаев характерно неравномерно выраженное сохранение или снижение интенсивности сигнала на T1-взвешенных изображениях. На T2-взвешенных изображениях интенсивность сигнала от опухолевой ткани неравномерно повышена. При возникновении в опухоли очага некроза с образованием полости на МРТ выявляется участок с гипоинтенсивным на T1- и гиперинтенсивным на T2-взвешенных изображениях сигналом. Определение очагов обызвествления при МРТ недостоверно. Кровоизлияния в опухолевую или прилежащую мозговую ткань приводят к появлению очагов, которые могут иметь различные характеристики сигнала на T1- и T2-взвешенных изображениях, зависящие от давности их возникновения. Наиболее информативный признак, позволяющий заподозрить кровоизлияние, это наличие участков с гиперинтенсивным сигналом на T1-взвешенных изображениях. Определить форму, размеры опухоли и взаимоотношения ее с прилежащими анатомическими структурами, выраженность перифокального отека и масс-эффекта также наиболее достоверно позволяет МРТ.

Важным элементом МРТ при злокачественных поражениях является искусственное контрастирование. Опухолевая ткань в большинстве случаев хорошо накапливает контрастирующие агенты, содержащие гадолиний. Поэтому МРТ с искусственным контрастированием позволяет четко отделить опухолевую ткань от прилежащей зоны отека мозгового вещества. Проведение искусственного контрастирования выступает обязательным элементом МРТ-исследования пациентов после оперативных вмешательств на головном и спинном мозге, предпринятых для удаления опухоли. Хирургические вмешательства сопровождаются развитием в их зоне послеоперационных рубцовых изменений и полостей, на фоне которых часто бывает невозможно обнаружить опухолевую ткань. В таких случаях часто только введение контрастирующего агента позволяет достоверно определить наличие или отсутствие очагов опухолевого роста в зоне перенесенного оперативного вмешательства. Среди обследованных больных у двух были диагностированы конвекситально расположенные опухоли задних отделов лобных долей, в клинике которых преобладал гетеролатеральный пирамидный синдром в сочетании с ха-

рактными нарушениями психики, и у одного — глубинная опухоль заднего отдела левой височной доли. Своевременная постановка диагноза была обеспечена только проведением комплексного клинито-томографического исследования (рис. 1, 2).

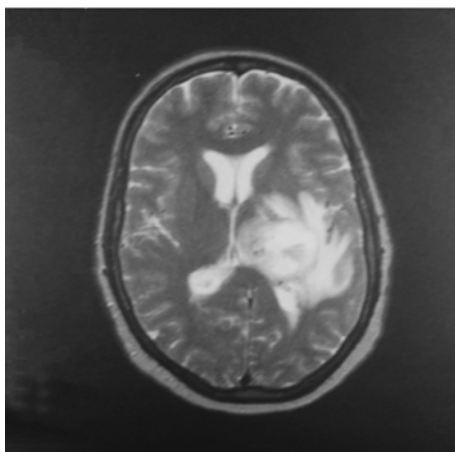
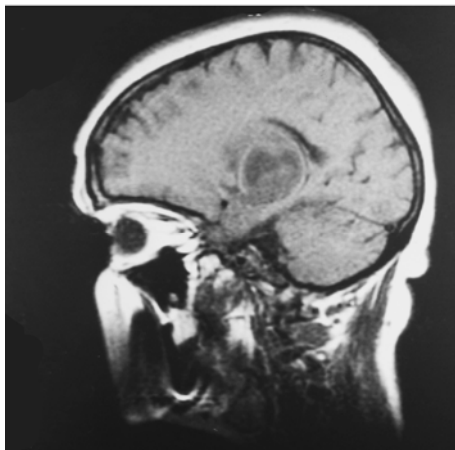


Рис. 1. T1- и T2-взвешенные МРТ головного мозга в сагиттальной и аксиальной плоскостях больного Ж. 42 лет. Опухоль глубоких отделов левого полушария головного мозга. Выражены масс-эффект и перифокальный отек

Таким образом, МРТ вследствие своей уникальной способности регистрировать наличие патологического

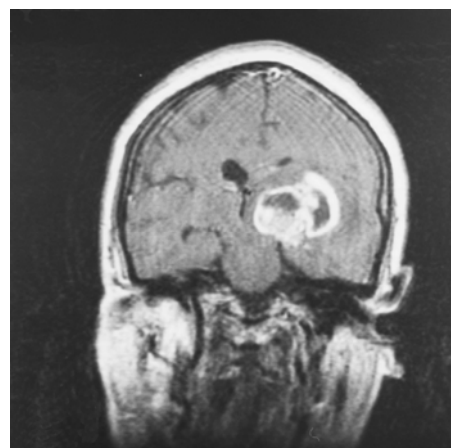


Рис. 2. T1-взвешенная МРТ головного мозга в коронарной плоскости того же пациента. Накопление гадолинийсодержащего контрастирующего агента в опухолевой ткани

процесса в белом веществе может позволить ответить на фундаментальные вопросы патофизиологии целого ряда патологических процессов, например, являются ли клинические признаки следствием локального или диффузного поражения мозговой ткани или же такова природа течения заболевания.

Литература

1. Беличенко О.И., Дадвани С.А., Абрамова Н.Н., Терновой С.К. Магнитно-резонансная томография в диагностике цереброваскулярных заболеваний. М.: Видар, 1998. 112 с.
2. Бородин Ю.И., Ефремов А.В., Доронин Б.М. Клиническая анатомия и патофизиология — возможности интегрированной оценки новых методов диагностики и лечения в неврологии // Консилиум. 2000. № 5. С. 6—12.
3. Трофимова Т.Н., Тоголян Н.А. Особенности магнитно-резонансной диагностики поражения головного мозга при дебюте рассеянного склероза // Мед. визуализация. 1999. № 3. С. 26—28.
4. Холин А.В. Магнитно-резонансная томография при заболеваниях центральной нервной системы. СПб.: Гиппократ. 192 с.
5. Bradley W.G.Jr. Magnetic resonance imaging in the evaluation of cerebrospinal fluid flow abnormalities // Magn. Reson. Q. 1992. V. 8, № 3. P. 169—196.

Поступила в редакцию 06.04.2010 г.
Утверждена к печати 22.04.2010 г.

Для корреспонденции

Грибачева Ирина Алексеевна — д-р мед. наук, профессор кафедры неврологии НГМУ (г. Новосибирск), e-mail: irengri@mail.ru