

УДК 616.127-005.8-039.35-089.472.5.032.13
<https://doi.org/10.20538/1682-0363-2023-3-159-164>



Клинический случай стентирования маммарного шунта у пациента с повторным инфарктом миокарда передней стенки левого желудочка

Захарьян Е.А.¹, Шатов Д.В.¹, Григорьев П.Е.², Радковская М.С.¹

¹ Крымский федеральный университет (КФУ) им. В.И. Вернадского, Медицинская академия им. С.И. Георгиевского

Россия, 295006, Республика Крым, г. Симферополь, бульвар Ленина, 5/7

² Севастопольский государственный университет (СевГУ)

Россия, 299053, г. Севастополь, ул. Университетская, 22

РЕЗЮМЕ

Коронарное шунтирование является наиболее предпочтительным методом реваскуляризации миокарда при многососудистом поражении и наличии тяжелых прогрессирующих форм заболевания. Материалом выбора для коронарного шунтирования передней межжелудочковой ветви левой коронарной артерии является внутренняя грудная артерия. Однако даже при использовании шунта из внутренней грудной артерии, следует помнить о его возможной дисфункции, что диктует необходимость постоянной настороженности у данной категории пациентов. Эндovasкулярные вмешательства на коронарных артериях позволяют эффективно и безопасно, сводя к минимуму существующие риски, провести реваскуляризацию окклюзированного шунта, обеспечивая улучшение как качества жизни больных, так и последующую их выживаемость. В статье рассмотрен клинический случай развития повторного инфаркта миокарда передней стенки левого желудочка в связи с окклюзией маммарного шунта к передней межжелудочковой ветви левой коронарной артерии.

Ключевые слова: коронарное шунтирование, реваскуляризация, внутренняя грудная артерия, стентирование, инфаркт миокарда

Конфликт интересов. Авторы декларируют отсутствие явных и потенциальных конфликтов интересов, связанных с публикацией настоящей статьи.

Источник финансирования. Авторы заявляют об отсутствии источника финансирования.

Для цитирования: Захарьян Е.А., Шатов Д.В., Григорьев П.Е., Радковская М.С. Клинический случай стентирования маммарного шунта у пациента с повторным инфарктом миокарда передней стенки левого желудочка. *Бюллетень сибирской медицины*. 2023;22(3):159–164. <https://doi.org/10.20538/1682-0363-2023-3-159-164>.

A clinical case of myocardial infarction after coronary artery bypass grafting using the internal mammary artery

Zakharyan E.A.¹, Shatov D.V.¹, Grigoriev P.E.², Radkovskaya M.S.¹

¹ V.I. Vernadsky Crimean Federal University (CFU), Medical Academy named after S.I. Georgievsky, 5/7, Lenina Av., Simferopol, Republic of Crimea, 295006, Russian Federation

² Sevastopol State University

33, Universitetskaya Str., Sevastopol, 299053, Russian Federation

✉ Шатов Дмитрий Викторович, dmitrii_shatov@mail.ru

ABSTRACT

Coronary artery bypass grafting (CABG) is the most preferred method of myocardial revascularization in multivessel coronary artery disease and severe progressive forms of the disease. The material of choice for CABG of the left anterior descending artery (LADA) is the internal mammary artery (IMA). However, even when using IMA as a conduit for CABG, one should be aware of a possibility of graft failure, which indicates a need for constant vigilance in this category of patients. Endovascular interventions on coronary arteries make it possible to efficiently and safely revascularize an occluded bypass graft, minimizing existing risks and improving both the quality of life of patients and their subsequent survival. The article considers a clinical case of the development of recurrent anterior myocardial infarction in the patient due to occlusion of the mammary graft to the LADA.

Keywords: coronary artery bypass grafting, revascularization, internal mammary artery, stenting, myocardial infarction

Conflict of interest. The authors declare the absence of obvious or potential conflicts of interest related to the publication of this article.

Source of financing. The authors state that they received no funding for the study.

For citation: Zakharyan E.A., Shatov D.V., Grigoriev P.E., Radkovskaya M.S. A clinical case of myocardial infarction after coronary artery bypass grafting using the internal mammary artery. *Bulletin of Siberian Medicine*. 2023;22(3):159–164. <https://doi.org/10.20538/1682-0363-2023-3-159-164>.

ВВЕДЕНИЕ

По данным Всемирной организации здравоохранения, заболевания сердечно-сосудистой системы являются ведущей причиной смертности в мире, среди которых ишемическая болезнь сердца (ИБС) неизменно занимает лидирующие позиции [1]. Коронарное шунтирование (КШ) является предпочтительным методом реваскуляризации при наличии тяжелых прогрессирующих форм заболевания, многососудистом поражении миокарда с учетом согласия пациента и анатомических особенностей локализации поражения [2].

Метаанализ эффективности КШ и чрескожного коронарного вмешательства (ЧКВ) в условиях ишемической сердечной недостаточности с участием 54 173 пациентов (КШ ($n = 29\ 075$) и транслюминальная баллонная ангиопластика ($n = 25\ 098$)) за период 2002–2019 гг. показали лучшие отдаленные результаты после «больших» оперативных вмешательств. Риск летального исхода, инфаркта миокарда и повторной реваскуляризации был ниже в группе с КШ, чем в группе пациентов после ЧКВ, при отсутствии статистически значимой разницы в возникновении инсульта [3].

Внутренняя грудная артерия (ВГА) в настоящее время является кондуитом «первого порядка» для шунтирования передней межжелудочковой ветви левой коронарной артерии (ПМЖВ ЛКА). В исследовании F.D. Loor и соавт. изучались перспективы использования шунтов из ВГА на основании 10-летней выживаемости и сердечных событий, в результате чего маммарокоронарное шунтирование (МКШ) ПМЖВ

ЛКА определено как золотой стандарт коронарной реваскуляризации [4]. Несмотря на высокую клиническую эффективность КШ, существует группа пациентов с рецидивом клинических проявлений ИБС после операции, в том числе и при использовании ВГА.

В исследовании Б.Д. Морчадзе и соавт. проанализированы результаты повторных операций реваскуляризации у 92 больных ИБС. Основными причинами возврата стенокардии в общей группе были: дисфункция шунта (77%) и прогрессирование атеросклероза в нативных коронарных артериях (КА) (23%) [5]. По данным литературы, основными причинами развития дисфункции маммарного шунта являются тромбоз, прогрессирование атеросклероза, разрыв шунта, а также его сдавление опухолью, искусственным водителем ритма, посттравматической гематомой [6–10].

В настоящем сообщении описывается случай развития повторного инфаркта миокарда передней стенки левого желудочка (ЛЖ) в связи с окклюзией маммарного шунта к ПМЖВ ЛКА.

КЛИНИЧЕСКИЙ ПРИМЕР

Больной Г., 60 лет, поступил в Региональный сосудистый центр по лечению больных острым коронарным синдромом с жалобами на интенсивные «пекущие» боли за грудиной с иррадиацией в левую половину грудной клетки, левую руку, межлопаточную область, резкую слабость, холодный пот. Считает себя больным в течение 11 лет, когда после перенесенного инфаркта миокарда передней стенки ЛЖ было выполнено АКШ правой коронарной арте-

рией (ПКА), а также МКШ ПМЖВ ЛКА с пликацией аневризмы ЛЖ. В течение длительного времени отмечает артериальную гипертензию (максимальные цифры артериального давления 180/100 мм рт. ст.). Предшествующие оперативные вмешательства: аппендэктомия – 2006 г., холецистэктомия – 2017 г. Объективно: общее состояние средней степени тяжести, сознание ясное. Тоны сердца глухие. Ритм сердца правильный с частотой 56 в минуту. Шумы не выслушиваются. Артериальное давление на обе

их руках 160/90 мм рт. ст. Дыхание везикулярное с частотой 18 в минуту, хрипов нет. Живот мягкий, безболезненный.

При электрокардиографии (Эхо-КГ): ритм синусовый, брадикардия, электрическая ось сердца резко отклонена влево. Блокада передне-верхней ветви левой ножки пучка Гиса. Признаки переднего инфаркта миокарда с элевацией ST (рис. 1). Результат экспресс-теста для качественного определения тропонина I в цельной крови положительный.

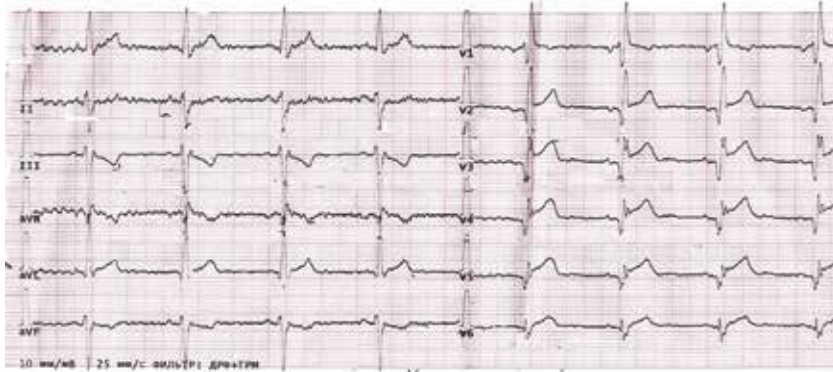


Рис. 1. Электрокардиограмма перед ангиографией КА. Здесь и на рис. 2, 3: скорость 25 мм/с, вольтаж 10 мм/мВ

По данным Эхо-КГ: полости сердца не расширены, легочная артерия не изменена, аорта, створки аортального и митрального клапанов уплотнены, открытие створок достаточное. Умеренная концентрическая гипертрофия миокарда ЛЖ. Перегородки представляются непрерывными. Гипокинез передних сегментов ЛЖ. Глобальная сократительная способность миокарда умеренно снижена (фракция выброса ЛЖ 40%). Диастолическая дисфункция миокарда ЛЖ по типу нарушения релаксации. На момент исследования отмечается сепарация листков перикарда по контуру ЛЖ – 5 мм.

Пациенту выполнена коронарошунтография. Обнаружен атеросклероз и кальциноз КА. Стеноз устья ПМЖВ ЛКА 98%. Хроническая окклюзия проксимальной трети ПМЖВ ЛКА. Неровности

контуров средней трети огибающей ветви ЛКА. Стеноз проксимальной трети ПКА 70%. Хроническая окклюзия дистальной трети ПКА. Шунт к ПКА функционирует. Окклюзия проксимальной трети шунта к ПМЖВ ЛКА. В зоне окклюзии выполнены реканализация и преддилатация баллонами: $1,0 \times 15$ мм и $2,5 \times 15$ мм, давление 6–8 атм на оба соответственно. В зону преддилатации заведен и установлен стент Biomatrix Flex $3,0 \times 24$ мм, давление 14 атм. Контрольное исследование: стент расправлен полностью, окклюзия шунта к ПМЖВ устранена, сосуд проходим на всем протяжении, шунт функционирует, кровоток TIMI 3.

Ранний послеоперационный период без осложнений. При Эхо-КТ отмечалась положительная динамика (рис. 2, 3). Выписан спустя 9 сут с улучшением.

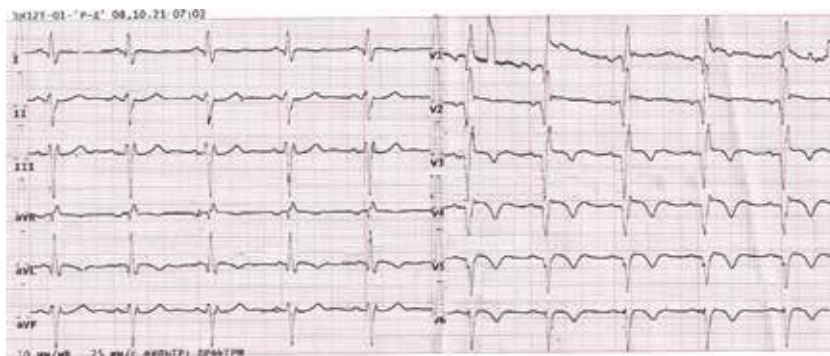


Рис. 2. Электрокардиограмма через 17 ч после ЧКВ

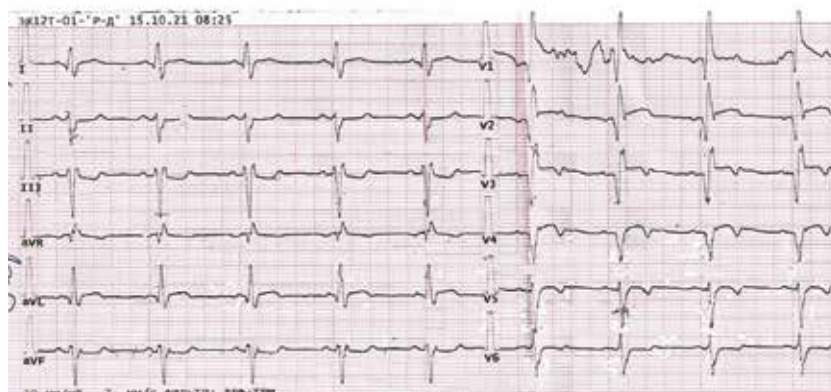


Рис. 3. Электрокардиограмма через 1 нед после ЧКВ

ОБСУЖДЕНИЕ

В приведенном случае причиной острой недостаточности маммарного шунта к ПМЖВ ЛКА явилась острая тромботическая окклюзия, приведшая к повторному инфаркту миокарда передней стенки ЛЖ. Методом выбора реваскуляризации в подобных случаях является ЧКВ. Однако проведение ЧКВ МКШ имеет дополнительные риски по сравнению с его выполнением в нативном коронарном русле: вследствие извитого хода МКШ во время процедуры имеется риск непреднамеренной его перфорации или диссекции с развитием катастрофических событий [6–8, 11]. Проведение повторной открытой реваскуляризации показано в случае ранней недостаточности шунта (свежий анастомоз, сложная анатомия или извилистый ход шунта, а также выполнение рестернотомии по некоронарным причинам) [12]. При этом острое начало, возраст, наличие сахарного диабета, низкая фракция выброса ЛЖ и развитие инфаркта миокарда являются факторами риска неблагоприятного исхода у данной категории пациентов [13].

На сегодняшний день использование ВГА в качестве шунта остается методом выбора при шунтировании ПМЖВ ЛКА вследствие ее большей «долговечности», анатомической близости артерии к сердцу, меньшего в дальнейшем утолщения интимы, а также более высокого качества жизни после оперативного вмешательства в сравнении с использованием таких трансплантатов, как лучевая или желудочно-сальниковая артерии, большая подкожная вена [14, 15]. Различия в периоперационном состоянии трансплантатов и долгосрочной проходимости могут быть обусловлены их характеристиками, в частности, разнородностью тканей при использовании большой подкожной вены. Однако и артериальные трансплантаты могут быть неоднородны: так, внутренняя грудная артерия имеет усиленную эндоте-

лиальную функцию, вырабатывает больше оксида азота и других релаксирующих факторов, в то время как трансплантаты лучевой и желудочно-сальниковой артерии более склонны к спазмам [16].

В исследовании D.P. Taggart отмечена редкость атеросклеротического поражения трансплантата ВГА. Обнаружено, что проходимость ВГА составляет около 90–95% через 10–15 лет после КШ, в то время как поражение подкожной вены происходит примерно в 50% случаев через 5–10 лет с выраженным формированием атеромы [17]. Однако даже при использовании ВГА следует помнить о возможности окклюзии шунта, что диктует необходимость постоянной настороженности у всех пациентов, перенесших подобные реваскуляризирующие оперативные вмешательства. Проведение повторного оперативного вмешательства, как правило, ассоциировано с большим операционным риском, особенно у ослабленных, декомпенсированных больных, а также при наличии сопутствующих заболеваний. Эндovasкулярные вмешательства позволяют эффективно и безопасно, сводя к минимуму существующие риски, провести реваскуляризацию окклюзированного шунта, обеспечивая улучшение как качества жизни больных, так и последующей выживаемости.

Повторная эндоваскулярная реваскуляризация безопасна и эффективна даже при наличии факторов неблагоприятного прогноза (пожилой возраст, манифестирующий сахарный диабет 2-го типа, хроническая сердечная недостаточность). В отдаленные сроки после вмешательства (через 3 года) сохраняется высокая антиишемическая эффективность, что обеспечивает регресс ремоделирования миокарда ЛЖ и улучшение показателей внутрисердечной гемодинамики [18].

Данная стратегия отражена в рекомендациях ESC/EACTS по реваскуляризации миокарда (2018 г.), где показаниями для проведения повторной реваскуля-

ризации у пациентов с окклюзией шунта являются: обширная ишемия миокарда, тяжелая клиническая симптоматика, не поддающаяся консервативной терапии. Отмечается, что повторное КШ связано с более высокими рисками интраоперационной смертности, вследствие чего ЧКВ является методом выбора. Внутренняя грудная артерия является предпочтительным сосудом для повторного КШ в случае, если до этого он не использовался [19].

Таким образом, в отдаленные сроки после проведения хирургического вмешательства остается риск прогрессирования атеросклероза как в нативных артериях, так и в шунтах, что определяет необходимость тщательного контроля за состоянием пациента после КШ на амбулаторном этапе. Применение ЧКВ у пациентов после ранее выполненного КШ является методом выбора.

СПИСОК ИСТОЧНИКОВ

- World Health Organization (WHO). World Health Organization; 2022. Cardiovascular diseases (CVDs) 11 June 2021. URL: [https://www.who.int/news-room/fact-sheets/detail/cardiovascular-diseases-\(cvds\)](https://www.who.int/news-room/fact-sheets/detail/cardiovascular-diseases-(cvds)) (cited 2022 Sept. 24).
- Russian Society of Cardiology (RSC). 2020 clinical practice guidelines for stable coronary artery disease. *Russian Journal of Cardiology*. 2020;25(11):4076. DOI: 10.15829/29/1560-4071-2020-4076.
- Sá M.P.B.O., Perazzo Á.M., Saragiotto F.A.S., Cavalcanti L.R.P., Almeida A.C.E. Neto Campos J.C.S. et al. Coronary Artery Bypass Graft Surgery Improves Survival Without Increasing the Risk of Stroke in Patients with Ischemic Heart Failure in Comparison to Percutaneous Coronary Intervention: A Meta-Analysis With 54,173 Patients. *Braz. J. Cardiovasc. Surg.* 2019Aug.27;34(4):396–405. DOI: 10.21470/1678-9741-2019-0170.
- Loop F.D., Lytle B.W., Cosgrove D.M., Stewart R.W., Goormastic M., Williams G.W. et al. Influence of the internal-mammary-artery graft on 10-year survival and other cardiac events. *N. Engl. J. Med.* 1986Jan.2;314(1):1–6. DOI: 10.1056/NEJM198601023140101.
- Морчадзе Б.Д., Бокерия Л.А., Сигаев И.Ю., Старостин М.В., Ярбеков Р.Р., Ярахмедов Т.Ф. и др. Повторные операции реваскуляризации миокарда у больных ИБС с рецидивом стенокардии после операций АКШ. *Бюллетень НЦССХ им. А.Н. Бакулева РАМН. Сердечно-сосудистые заболевания*. 2013;14(s6):54.
- Xenogiannis I., Vemmou E., Nikolakopoulos I., Brilakis E.S. Challenges associated with treatment of left internal mammary artery graft thrombosis. *Catheter. Cardiovasc. Interv.* 2020;95(1): E17–E20. DOI: 10.1002/ccd.28322.
- Shana T., Sudhir R. Successful percutaneous treatment of a catastrophic left internal mammary artery graft avulsion occurring 4 weeks post-coronary artery bypass grafting surgery: a case report. *European Heart Journal*. 2021;5(2):1–5. DOI: 10.1093/ehjcr/ytaa524.
- Tahir H., Livesay J., Baljepally R., Hirst C.S. Successful rescue intervention of internal mammary artery anastomotic site acute graft failure with direct new generation covered stenting. *Journal of Medical Cases*. 2021;12(7):271–274. DOI: 10.14740/jmc3695.
- Mian M., Taylor D., Lo S., Leung M. Non-st elevation myocardial infarction and ischaemic cardiomyopathy due to extrinsic tumour compression of left internal mammary artery graft-obtuse marginal with fibrosis due to chest wall radiation: A case report. *European Heart Journal*. 2022;6(4):1–5. DOI: 10.1093/ehjcr/ytac139.
- Uslu B., Nielsen M., Schmidt H., Hansen M., Nielsen M.D. Fatal left cardiac failure caused by external compression of left internal mammary artery graft in an accident: A case report. *Cases Journal*. 2009;2:8067. DOI: 10.4076/1757-1626-2-8067.
- Азаров А.В., Семитко С.П., Камолов И.Х., Гюльмисарян К.В., Иоселиани Д.Г. Окклюзирующая диссекция маммарно-коронарного шунта (левая внутренняя грудная артерия) к передней межжелудочковой ветви при стентировании зоны дистального анастомоза шунта. *Эндovasкулярная хирургия*. 2020;7(1):21–25.
- Núñez-Gil I.J., Alfonso E., Salinas P., Nombela-Franco L., Ramakrishna H., Jimenez-Quevedo P. et al. Internal mammary artery graft failure: Clinical features, management, and long-term outcomes. *Indian Heart Journal*. 2018;70(3):329–337. DOI: 10.1016/j.ihj.2018.08.016.
- Uygun B., Celik O., Demir A.R., Demirci G., Iyigun T., Sahin A. et al. Predictors of long-term mortality in acute ST-elevation myocardial infarction patients undergoing emergent coronary artery bypass graft surgery. *Turk Kardiyoloji Dernegi Arsivi – Archives of the Turkish Society of Cardiology*. 2021;49(3):191–197. DOI: 10.5543/tkda.2021.79059.
- Bachar B.J., Manna B. Coronary artery bypass graft. 2022Aug.8. In: StatPearls [Internet]. Treasure Island (FL): Stat Pearls Publishing; 2022.
- Otsuka F., Yahagi K., Sakakura K., Virmani R. Why is the mammary artery so special and what protects it from atherosclerosis? *Ann. Cardiothorac. Surg.* 2013;2(4):519–526. DOI: 10.3978/j.issn.2225-319X.2013.07.06.
- He G.W. Arterial grafts: clinical classification and pharmacological management. *Ann. Cardiothorac. Surg.* 2013;2(4):507–518. DOI: 10.3978/j.issn.2225-319X.2013.07.12.
- Taggart D.P. Current status of arterial grafts for coronary artery bypass grafting. *Ann. Cardiothorac. Surg.* 2013;2(4):427–430. DOI: 10.3978/j.issn.2225-319X.2013.07.21.
- Тепляков А.Т., Гракова Е.В., Крылов А.Л., Веснина Ж.В. Эффективность стентирования у больных с рецидивом стенокардии после коронарного шунтирования. Результаты 3-летнего проспективного наблюдения. *Сибирский журнал клинической и экспериментальной медицины*. 2011;26(2):28–35.
- Neumann F.J., Sousa-Uva M., Ahlsson A., Alfonso F., Banning A.P., Benedetto U. et al. ESC Scientific Document Group. 2018 ESC/EACTS Guidelines on myocardial revascularization. *Eur. Heart J.* 2019Jan.7;40(2):87–165. DOI: 10.1093/eurheartj/ehy394.

Информация об авторах

Захарьян Елена Аркадьевна – канд. мед. наук, доцент, кафедра внутренней медицины № 1, Медицинская академия им. С.И. Георгиевского, КФУ им. В.И. Вернадского, г. Симферополь, locren@yandex.ru, <https://orcid.org/0000-0002-7384-9705>

Шатов Дмитрий Викторович – канд. мед. наук, доцент, кафедра общей хирургии, анестезиологии-реаниматологии и скорой медицинской помощи, Медицинская академия им. С.И. Георгиевского, КФУ им. В.И. Вернадского, г. Симферополь, dmitrii_shatov@mail.ru <https://orcid.org/0000-0003-2248-5400>

Григорьев Павел Евгеньевич – д-р биол. наук, доцент, профессор кафедры «Психология», Гуманитарно-педагогический институт, СевГУ, г. Севастополь, mhnty@yandex.ru, <https://orcid.org/0000-0001-7390-9109>

Радковская Марина Сергеевна – студентка, Медицинская академия им. С.И. Георгиевского, КФУ им. В.И. Вернадского, г. Симферополь, mari_feod@mail.ru, <https://orcid.org/0000-0002-0053-7575>

(✉) **Шатов Дмитрий Викторович**, dmitrii_shatov@mail.ru

Поступила в редакцию 17.01.2023
одобрена после рецензирования 30.01.2023;
принята к публикации 16.02.2023