

## Применение многоцветной проточной цитометрии в жидкостной биопсии рака молочной железы

Кайгородова Е.В.<sup>1,2</sup>, Грищенко М.Ю.<sup>2,3</sup>

<sup>1</sup> Научно-исследовательский институт (НИИ) онкологии, Томский национальный исследовательский медицинский центр (НИМЦ) Российской академии наук  
Россия, 634050, г. Томск, пер. Кооперативный, 5

<sup>2</sup> Сибирский государственный медицинский университет (СибГМУ)  
Россия, 634050, г. Томск, Московский тракт, 2

<sup>3</sup> Томский областной онкологический диспансер (ТООД)  
Россия, 634050, г. Томск, пр. Ленина, 115

### РЕЗЮМЕ

В результате проведения клинического исследования NCT04817501 «Фенотипический спектр циркулирующих опухолевых клеток (ЦОК) при опухолях женской репродуктивной системы» разработан способ дооперационного прогнозирования риска рецидива у больных раком эндометрия T1 стадии (патент № 2762493 от 21.12.2021).

Представлен клинический пример применения многоцветной проточной цитометрии в жидкостной биопсии рака молочной железы (РМЖ). В крови больной РМЖ T2N0M0 IIА стадии до начала лечения были выявлены ЦОК. Методом многоцветной проточной цитометрии исследованы различные фенотипы ЦОК и определены маркеры Her2/neu и Ki-67. В биопсийном и операционном материале ткани РМЖ методом иммуногистохимии были также исследованы данные маркеры. В результате показано, что молекулярный профиль ЦОК в крови, взятой до процедуры тонкоигольной биопсии, совпадал с молекулярным профилем опухолевых клеток ткани РМЖ. Кроме этого, рассчитанный риск развития опухолевой прогрессии до биопсии спрогнозировал возникновение рецидива у данной пациентки за 20 мес до его появления. Полученные результаты показывают практическую пользу многоцветной проточной цитометрии в жидкостной биопсии онкологических заболеваний. Возможность оценки ЦОК по различным молекулярным параметрам может быть полезной для диагностики, прогноза, мониторинга и определения стратегии лечения больных раком.

**Ключевые слова:** жидкостная биопсия, рак молочной железы, многоцветная проточная цитометрия, Her2/neu, Ki-67, циркулирующие опухолевые клетки

**Конфликт интересов.** Авторы декларируют отсутствие явных и потенциальных конфликтов интересов, связанных с публикацией настоящей статьи.

**Источник финансирования.** Исследование выполнено при финансовой поддержке гранта Президента РФ МД-2017.2020.7.

**Для цитирования:** Кайгородова Е.В., Грищенко М.Ю. Применение многоцветной проточной цитометрии в жидкостной биопсии рака молочной железы. *Бюллетень сибирской медицины*. 2023;22(3):165–170. <https://doi.org/10.20538/1682-0363-2023-3-165-170>.

## Application of multicolor flow cytometry in liquid biopsy of breast cancer

Kaigorodova E.V.<sup>1,2</sup>, Grishchenko M.Yu.<sup>2,3</sup>

<sup>1</sup> Cancer Research Institute, Tomsk National Research Medical Center (NRMC) of the Russian Academy of Sciences 5, Kooperativny Str., Tomsk, 634050, Russian Federation

<sup>2</sup> Siberian State Medical University 2, Moscow Trakt, Tomsk, 634055, Russian Federation

<sup>3</sup> Tomsk Regional Cancer Dispensary 115, Lenina Av., Tomsk, 634050, Russian Federation

### ABSTRACT

As a result of the clinical study NCT04817501 “Phenotypic characterization of circulating tumor cells (CTCs) in tumors of the female reproductive system”, we developed a method for preoperative prediction of a recurrence risk in patients with stage T1 endometrial cancer (Patent No. 2762493 of 21.12.2021).

The article presents a clinical case of the use of multicolor flow cytometry in liquid biopsy of breast cancer (BC). CTCs were detected in the blood of a patient with T2N0M0 BC, stage IIA before the initiation of treatment. Using multicolor flow cytometry, various CTC phenotypes were studied and the Her2/neu and ki-67 markers were determined. These markers were also studied in the biopsy and surgical material of the BC tissue using immunohistochemistry. As a result of the study, it was shown that the molecular profile of CTCs in the blood taken before fine needle aspiration biopsy coincided with that of cancer cells in the BC tissue. In addition, the calculated risk of tumor progression before biopsy predicted recurrence of cancer in this patient 20 months before its occurrence. The obtained results show the practical utility of multicolor flow cytometry in liquid biopsy of cancers. The ability to evaluate CTCs by various molecular parameters can be useful for diagnosing, predicting, monitoring, and determining treatment strategies for cancer patients.

**Keywords:** liquid biopsy, breast cancer, multicolor flow cytometry, Her2/neu, ki-67, circulating tumor cells

**Conflict of interest.** The authors declare the absence of obvious or potential conflict of interest related to the publication of this article.

**Source of financing.** The study was supported by the grant awarded by the President of the Russian Federation MD-2017.2020.7.

**For citation:** Kaigorodova E.V., Grishchenko M.Yu. Application of multicolor flow cytometry in liquid biopsy of breast cancer. *Bulletin of Siberian Medicine*. 2023;22(3):165–170. <https://doi.org/10.20538/1682-0363-2023-3-165-170>.

## ВВЕДЕНИЕ

Рак молочной железы (РМЖ) занимает лидирующее место по заболеваемости и входит в пятерку самых смертельных злокачественных опухолей в мире и в России [1]. Общеизвестный факт, что одной из причин неудач в лечении РМЖ является рецидив данного заболевания, а также развитие гематогенных метастазов.

В процессах рецидивирования и метастазирования участвуют циркулирующие опухолевые клетки (ЦОК). Известно, что популяция ЦОК гетерогенна [2–5]. Наличие ЦОК не всегда сопровождается формированием метастазов, по всей видимости, потому, что не все опухолевые клетки, попавшие в циркуляцию, обладают достаточными для формирования метастаза свойствами [2, 6]. Показано, что даже локализованные опухоли без клинически видимых

метастазов являются источниками ЦОК [3, 7, 8]. Подсчитано, что от одного грамма опухолевой ткани в день отделяется  $3,2 \times 10^6$  опухолевых клеток, но большинство из них быстро переходят к апоптозу из-за потери адгезии к внеклеточному матриксу, гемодинамических сдвиговых сил или атаки со стороны иммунной системы [9, 10].

Жидкостная биопсия была введена в качестве новой диагностической концепции в 2010 г. для анализа ЦОК в крови онкологических больных и теперь расширена до анализа циркулирующих факторов, производных опухоли, в частности циркулирующие опухолевые ДНК (ctDNA), а также внеклеточные везикулы (EVs), микроРНК, мРНК, длинная некодирующая РНК, циркулирующие внеклеточные белки и измененные опухолью тромбоциты (TEPs) [11–25].

В Томском НИМЦ совместно с Томским областным онкологическим диспансером проводится кли-

ническое исследование NCT04817501 «Фенотипический спектр циркулирующих опухолевых клеток (ЦОК) при опухолях женской репродуктивной системы», в результате которого был разработан способ дооперационного прогнозирования риска рецидива у больных раком эндометрия T1 стадии (патент № 2762493 от 21.12.2021). В основу прогностической модели легли данные многоцветной проточной цитометрии о количестве различных популяций ЦОК, включая стволовые ЦОК, ЦОК с признаком ЕМТ (epithelial-mesenchymal transition) и атипичные/гибридные популяции клеток.

Цель данного исследования – показать практическое применение многоцветной проточной цитометрии и пользу разработанной прогностической модели в диагностике и прогнозе рака молочной железы.

### КЛИНИЧЕСКИЙ СЛУЧАЙ

Больная П., 48 лет, в марте 2021 г. обратилась к онкологу с жалобами на новообразование в левой молочной железе (ЛМЖ). При осмотре маммологом молочные железы были симметричны, соски и ореолы без особенностей, наблюдались обильные серозные выделения из соска, пальпаторно в верхнем внутреннем квадранте левой молочной железы определялась опухоль 4 см. Симптом площадки был отрицательным. Регионарные лимфоузлы не увеличены. Пациентка была направлена на маммографию,

остеосцинтиграфию, компьютерную томографию органов грудной клетки. Кроме этого, у пациентки была взята венозная кровь на предмет исследования наличия и молекулярного профиля ЦОК методом многоцветной проточной цитометрии.

В результате исследования при использовании меченных различными флуорохромами моноклональных антител к CD45, Epcam, CK, muc16, CD44, CD24, CD133, Ncadherin, Her2/neu, Ki67 и ядерного красителя живых клеток NucBlu Live cell stain ready probes reagent были выявлены различные популяции ЦОК. Жидкостная биопсия показала, что 72% ЦОК были положительны по маркеру Her2/neu и 35% были позитивны по Ki-67 (рис. 1).

Кроме этого, в крови у данной пациентки были выявлены атипичные/гибридные Epcam+CD45+ клетки в концентрации 19,3 клеток/мкл. Нами был рассчитан риск опухолевой прогрессии по модели, предложенной в патенте № 2762493, на основе данных о количестве различных популяций ЦОК (количество Epcam+CD45-клеток, ЦОК с фенотипом Epcam+CD45-CD44-CD24-Ncadherin+, количество стволовых ЦОК без экспрессии Epcam на мембране с фенотипом Epcam(m)-CD45-CD44+CD24- (клеток/мл), количество атипичных/гибридных форм ЦОК с фенотипом Epcam+CD45+ (клеток/мл)). Вероятность риска развития рецидива у данной пациентки составила 75%.

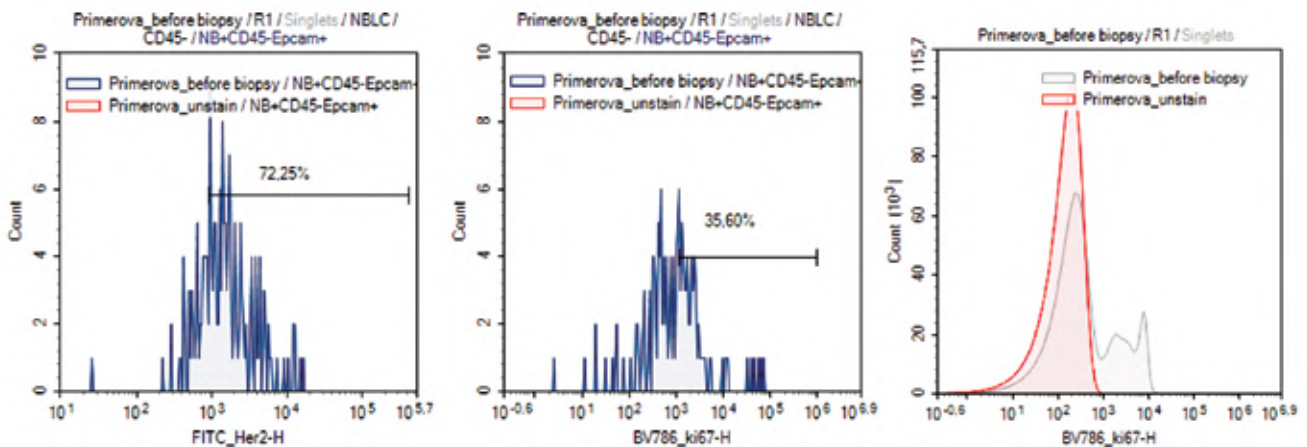


Рис. 1. Результаты проточной цитометрии по оценке различных популяций ЦОК в крови больной П., 48 лет, до биопсии

Маммография на аппарате MG Адани (лучевая нагрузка 0,003 мЗв) выявила на границе внутренних квадрантов ЛМЖ скопление микрокальцинатов патологического типа. Площадь изменений 44 × 19 × 26 мм. Заключение: РЛМЖ, проявляющийся микрокальцинатами. Категория BI-RADS 5.

Компьютерная томография органов грудной клетки от 31.03.2021 (СТ Simens, Германия, доза

4,80 мГр) выявила образование левой молочной железы. Патологических очаговых образований в легких выявлено не было.

Остеосцинтиграфия от 05.04.2021 с применением радиофармпрепарата <sup>99m</sup>Tc-пирфотех, активностью 370 мБк и эффективной дозой облучения 0,80 мЗв не выявила скелетных признаков очагового поражения скелета.

По результатам ультразвукового исследования (УЗИ) на аппарате US Philips IU22 обнаружено образование ЛМЖ  $34 \times 11 \times 17$  мм (BIRADS 5). Аксиллярная лимфаденопатия слева. Признаки диффузной фиброзно-кистозной мастопатии. Эхоструктура печени не нарушена. Была выполнена пистолетная биопсия образования. Заключение гистологического исследования биопсийного материала (№ 8469-71\21) от 06.04.2021: инвазивная карцинома молочной железы неспецифического типа (ICD-O code 8500/3), G 2 (3+2+1), со структурами протоковой карциномы *in situ*, G 2.

Иммуногистохимическое исследование биопсийного материала с использованием иммуноштейнера Leica Bond Max и антител против Estrogen receptor

(клон 6F11, Leica), Progesteron receptor (клон 16, Leica), c-erB-2 (Her2/neu) (Polyclonal Rabbit, Dako) и Ki 67 (клон SP6, Cell Marque) показало положительное гомогенное окрашивание клеток опухоли на эстрогеновые рецепторы и гетерогенное окрашивание на прогестероновые рецепторы (рис. 2, a, b), позитивное мембранное (+3) окрашивание Her2/neu (рис. 2, c). Около 30% опухолевых клеток были позитивны по маркеру Ki-67 (рис. 2, d), что соответствовало люминальному B2 молекулярному подтипу РМЖ.

По результатам исследования больной П. был выставлен диагноз: рак верхневнутреннего квадранта левой молочной железы (код МКБ С50.2) T2N0M0, IIa стадии.

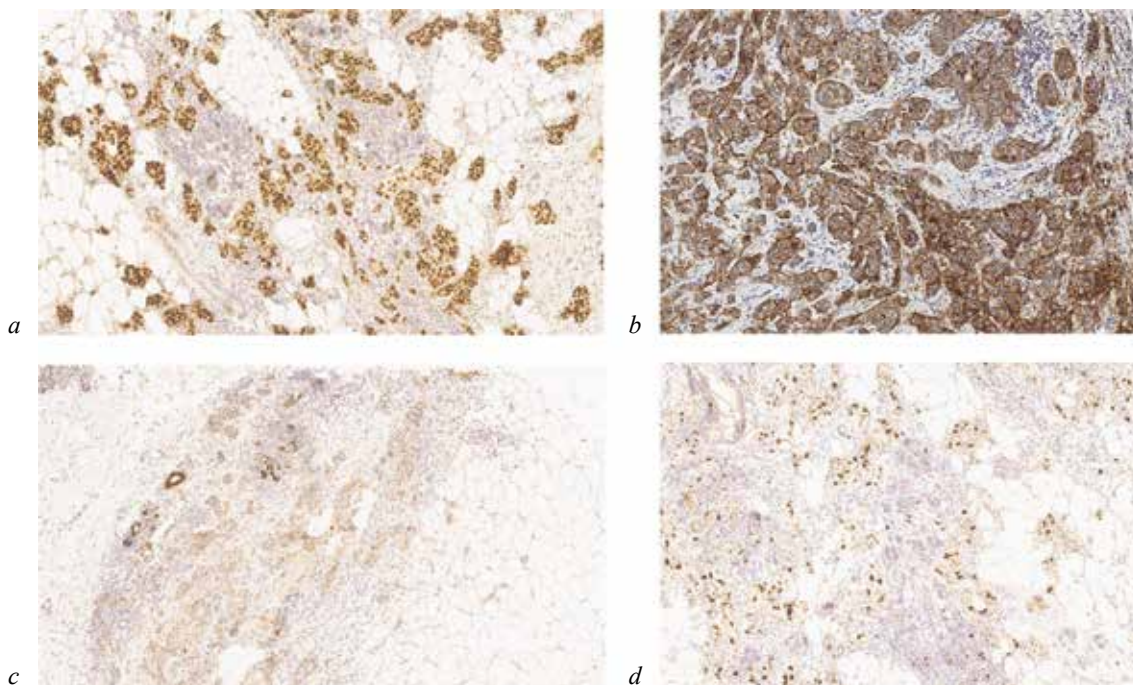


Рис. 2. Фотографии иммуногистохимического исследования биопсийного материала больной П., 48 лет. Иммуногистохимическое окрашивание опухолевой ткани РМЖ с помощью антител: a – к Estrogen receptor (клон 6F11, Leica), микрофотография получена с помощью гистологического сканера Aperio AT2, Leica, среднее увеличение; b – Progesteron receptor (клон 16, Leica), микрофотография получена с помощью гистологического сканера Aperio AT2, Leica, среднее увеличение; c – c-erB-2 (Her2/neu) (Polyclonal Rabbit, Dako), микрофотография получена с помощью гистологического сканера Aperio AT2, Leica, большое увеличение; d – Ki-67 (клон SP6, Cell Marque), микрофотография получена с помощью гистологического сканера Aperio AT2, Leica, среднее увеличение

Данная пациентка прошла шесть курсов неoadъювантной химиотерапии (ДСНР). В сентябре 2021 г. в НИИ онкологии Томского НИМЦ ей была проведена подкожная мастэктомия слева с биопсией сторожевых лимфоузлов. Цитологическое заключение сторожевого лимфоузла (№ стекла: 2124cito 28.09.2021) показало наличие лимфоидных элементов. Заключение патоморфологического исследования операционного материала (№ 27486-5051): инвазивная

карцинома неспецифического типа G2 (ICD-O code 8500/3). В сторожевом лимфоузле без метастатического поражения. С лечебным патоморфозом по системе RCB – RCB-I, по Г.А. Лавниковой – 3-й степени, урТ1N0Mх. По границам резекции опухоли нет.

До мая 2022 г. пациентка получала транстузумаб, затем тамоксифен. 15.07.2022 по результатам спиральной компьютерной томографии органов грудной

клетки были выявлены участки уплотнения в легких без динамики. Заключение УЗИ исследования от 15.07.2022: неполная инволюция правой молочной железы. Остаточные признаки фиброзно-кистозной мастопатии справа. Состояние после подкожной мастэктомии слева, биопсии сторожевых лимфоузлов, установки экспандера (сентябрь 2021 г.). Эхоскопически данных за прогрессирование заболевания не получено. Диффузные изменения печени. Хронический холецистит. Остеосцинтиграфия от 21.11.2022: скнтиграфических признаков очагового поражения скелета неопролиферативного характера не выявлено. Заключение УЗИ от 18.11.2022: лимфоаденопатия аксиллярных лимфоузлов слева. Выполнена тонкоигольная пункция. Цитологическое исследование пункции лимфоузла показало наличие метастаза железистого рака.

Таким образом, по результатам обследования через 13 мес после операции получены данные за регионарный рецидив. В декабре 2022 г. пациентке выполнено хирургическое лечение в объеме аксиллярной лимфаденэктомии. Заключение патоморфологического исследования (№ 39063-76/22 от 26.12.2022): метастаз инвазивной карциномы молочной железы (ICD-O code 8500/6) в лимфатический узел с инвазией опухоли в капсулу лимфоузла и экстракапсулярным распространением в перинодальную жировую клетчатку, признаками лимфоваскулярной инвазии. Данных за невральную инвазию не обнаружено. В настоящее время больная самостоятельно обратилась в НМИЦ онкологии им. Н.Н. Блохина Минздрава России, где ей проводят лучевую терапию и химиотерапию анастрозолом и транстузумабом.

## ЗАКЛЮЧЕНИЕ

Таким образом, применение многоцветной проточной цитометрии в жидкостной биопсии РМЖ позволило выявить гетерогенные популяции ЦОК. В результате исследования показано, что молекулярный профиль ЦОК в крови, взятой до процедуры тонкоигольной биопсии, совпадал с молекулярным профилем опухолевых клеток ткани рака молочной железы. Кроме этого, рассчитанный нами риск развития опухолевой прогрессии до биопсии спрогнозировал возникновение рецидива у данной пациентки за 20 мес до его появления. Полученные результаты показывают практическую пользу многоцветной проточной цитометрии в жидкостной биопсии онкологических заболеваний. Возможность оценки ЦОК по различным молекулярным параметрам может быть полезной для диагностики, прогноза, мониторинга и определения стратегии лечения больных раком.

## СПИСОК ИСТОЧНИКОВ

- Каприна А.Д., Старинского В.В., Шахзадовой А.О. (ред.) Злокачественные новообразования в России в 2021 году (заболеваемость и смертность). М.: МНИОИ им. П.А. Герцена – филиал ФГБУ «НМИЦ радиологии» Минздрава России, 2022:252. ил.
- Kaigorodova E.V. Circulating tumor cells: clinical significance in breast cancer (Review). *Annals of the Russian Academy of Medical Sciences*. 2017;72(6):450–457. DOI: 10.15690/vramn833.
- Kaigorodova E.V., Tarabanovskaya N.A., Staheeva M.N., Savelieva O.E., Tashireva L.A., Denisov E.V. et al. Effect of minor and major surgical injury on the level of different populations of circulating tumor cells in the blood of breast cancer patients. *Neoplasma*. 2017;64(3):437–443. DOI: 10.4149/neo\_2017\_315.
- Pauken C.M., Kenney S.R., Brayer K.J., Guo Y., Brown-Glaberman U.A., Marchetti D. Heterogeneity of circulating tumor cell neoplastic subpopulations outlined by single-cell transcriptomics. *Cancers*. 2021;13(19):4885. DOI: 10.3390/cancers13194885.
- Kaigorodova E.V., Kozik A.V., Zavaruev I.S. Grishchenko M.Y. Hybrid/atypical forms of circulating tumor cells: current state of the art. *Biochemistry Moscow*. 2022;87(4):380–390. DOI: 10.1134/S0006297922040071.
- Кайгородова Е.В., Тарабановская Н.А., Суркова П.В., Зельчан П.В., Гарбуков Е.Ю. Наличие в крови различных популяций циркулирующих опухолевых клеток у больных раком молочной железы до лечения: связь с пятилетней безметастатической выживаемостью. *Сибирский онкологический журнал*. 2020;19(6):57–65. DOI: 10.21294/1814-4861-2020-19-6-57-65.
- Yang M.H., Imrali A., Heeschen C. Circulating cancer stem cells: the importance to select. *Chin. J. Cancer Res*. 2015;27(5):437–449. DOI: 10.3978/j.issn.1000-9604.2015.04.08.
- Liang D.H., Hall C., Lucci A. Circulating tumor cells in breast cancer. *Recent Results Cancer Res*. 2020;215:127–145. DOI: 10.1007/978-3-030-26439-0\_7.
- Butler T.P., Gullino P.M. Quantitation of cell shedding into efferent blood of mammary adenocarcinoma. *Cancer Res*. 1975;35(3):512–516.
- Lozar T., Gersak K., Cemazar M., Kuhar C.G., Jesenko T. The biology and clinical potential of circulating tumor cells. *Radiol. Oncol*. 2019;53(2):131–147. DOI: 10.2478/raon-2019-0024.
- Tieng F.Y.F., Abu N., Lee L.H., Ab Mutalib N.S. Microsatellite instability in colorectal cancer liquid biopsy-current updates on its potential in non-invasive detection, prognosis and as a predictive marker. *Diagnostics (Basel, Switzerland)*. 2021;11(3):544. DOI: 10.3390/diagnostics11030544.
- Zhou H., Zhu L., Song J., Wang G., Li P., Li W., Luo P. et al. Liquid biopsy at the frontier of detection, prognosis and progression monitoring in colorectal cancer. *Mol. Cancer*. 2022;21(1):86. DOI: 10.1186/s12943-022-01556-2.
- Alix-Panabières C., Pantel K. Liquid biopsy: from discovery to clinical application. *Cancer Discov*. 2021;11(4):858–873. DOI: 10.1158/2159-8290.CD-20-1311.
- Alix-Panabières C., Pantel K. Clinical applications of circulating tumor cells and circulating tumor DNA as liquid biop-

- sy. *Cancer Discov.* 2016;6(5):479–491. DOI: 10.1158/2159-8290.CD-15-1483.
15. Cheng F., Su L., Qian C. Circulating tumor DNA: a promising biomarker in the liquid biopsy of cancer. *Oncotarget.* 2016;7(30):48832–48841. DOI: 10.18632/oncotarget.9453.
16. Prakash N., Pradeep G.L. Circulating biomarkers in oral cancer: Unravelling the mystery. *J. Oral. Maxillofac. Pathol.* 2022;26(3):300–306. DOI: 10.4103/jomfp.jomfp\_338\_22.
17. Baby N.T., Abdullah A., Kannan S. The scope of liquid biopsy in the clinical management of oral cancer. *Int. J. Oral. Maxillofac. Surg.* 2022;51(5):591–601. DOI: 10.1016/j.ijom.2021.08.017.
18. Ignatiadis M., Sledge G.W., Jeffrey S.S. Liquid biopsy enters the clinic - implementation issues and future challenges. *Nat. Rev. Clin. Oncol.* 2021;18(5):297–312. DOI: 10.1038/s41571-020-00457-x.
19. Verma S., Moore M.W., Ringler R., Ghosal A., Horvath K., Naef T. et al. Analytical performance evaluation of a commercial next generation sequencing liquid biopsy platform using plasma ctDNA, reference standards, and synthetic serial dilution samples derived from normal plasma. *BMC Cancer.* 2020;20(1):945. DOI: 10.1186/s12885-020-07445-5.
20. Alimirzaie S., Bagherzadeh M., Akbari M.R. Liquid biopsy in breast cancer: A comprehensive review. *Clin. Genet.* 2019;95(6):643–660. DOI: 10.1111/cge.13514.
21. Nikanjam M., Kato S., Kurzrock R. Liquid biopsy: current technology and clinical applications. *J. Hematol. Oncol.* 2022;15(1):131. DOI: 10.1186/s13045-022-01351-y.
22. Mastoraki S., Strati A., Tzanikou E., Chimonidou M., Politaki E., Voutsina A. et al. ESR1 methylation: a liquid biopsy-based epigenetic assay for the follow-up of patients with metastatic breast cancer receiving endocrine treatment. *Clin. Cancer Res.* 2018;24(6):1500–1510. DOI: 10.1158/1078-0432.CCR-17-1181.
23. Freitas A.J.A., Causin R.L., Varuzza M.B., Calfa S., Hidalgo Filho C.M.T., Komoto T.T. et al. Liquid biopsy as a tool for the diagnosis, treatment, and monitoring of breast cancer. *Int. J. Mol. Sci.* 2022;23(17):9952. DOI: 10.3390/ijms23179952.
24. Asante D.B., Calapre L., Ziman M., Meniawy T.M., Gray E.S. Liquid biopsy in ovarian cancer using circulating tumor DNA and cells: Ready for prime time? *Cancer Lett.* 2020;468:59–71. DOI: 10.1016/j.canlet.2019.10.014.
25. Giannopoulou L., Kasimir-Bauer S., Lianidou E.S. Liquid biopsy in ovarian cancer: recent advances on circulating tumor cells and circulating tumor DNA. *Clin. Chem. Lab. Med.* 2018;56(2):186–197. DOI: 10.1515/cclm-2017-0019.

---

## Благодарности

Авторы выражают благодарность Центру коллективного пользования «Медицинская геномика» Томского НИМЦ за возможность использования научного оборудования.

---

## Информация об авторах

**Кайгородова Евгения Викторовна** – д-р мед. наук, доцент, вед. науч. сотрудник, отделение общей и молекулярной патологии, НИИ онкологии, Томский НИМЦ; профессор кафедры биохимии и молекулярной биологии с курсом клинической лабораторной диагностики, СибГМУ, г. Томск, zlobinae@mail.ru, <http://orcid.org/0000-0003-4378-6915>

**Грищенко Максим Юрьевич** – канд. мед. наук, гл. врач, ТООД; доцент кафедры хирургии с курсом мобилизационной подготовки и медицины катастроф, СибГМУ, г. Томск, Grishenko83@mail.ru

(✉) **Кайгородова Евгения Викторовна**, zlobinae@mail.ru

Поступила в редакцию 14.02.2023;  
одобрена после рецензирования 27.02.2023;  
принята к публикации 23.03.2022