

На правах рукописи



**КУРТСЕИТОВ
НАРИМАН ЭНВЕРОВИЧ**

**РОЛЬ РЕДУОДЕНИЗАЦИИ С ФОРМИРОВАНИЕМ
АРЕФЛЮКСНЫХ АНАСТОМОЗОВ В ЛЕЧЕНИИ
НЕКОТОРЫХ ФОРМ БОЛЕЗНЕЙ
ОПЕРИРОВАННОГО ЖЕЛУДКА**

14.01.17 – хирургия

Автореферат
диссертации на соискание ученой степени
доктора медицинских наук

Томск 2013

Работа выполнена в Государственном бюджетном образовательном учреждении высшего профессионального образования «Сибирский государственный медицинский университет» Министерства здравоохранения Российской Федерации.

Научный консультант:

доктор медицинских наук, профессор,
член - корреспондент РАМН

Дамбаев Георгий Цыренович

Официальные оппоненты:

доктор медицинских наук, профессор,
член корреспондент РАМН,
заведующий кафедрой факультетской хирургии
ГБОУ ВПО Алтайского
государственного медицинского
университета Минздрава РФ

Шойхет Яков Нахманович

доктор медицинских наук, профессор,
заведующий кафедрой общей хирургии
ГБОУ ВПО Новосибирского
государственного медицинского
университета Минздрава РФ

Штофин Сергей Григорьевич

доктор медицинских наук, профессор,
заведующий кафедрой общей хирургии
ГБОУ ВПО СибГМУ
Минздрава РФ

Тихонов Виктор Иванович


Ведущая организация: Государственное бюджетное образовательное учреждение высшего профессионального образования «Санкт-Петербургский государственный университет. Медицинский факультет» Министерства образования Российской Федерации (г. Санкт-Петербург).

Защита диссертации состоится » _____ » _____ 2013г. в _____ часов на заседании диссертационного совета Д 208. 096. 01 Сибирского государственного медицинского университета (634050, г. Томск, Московский тракт, д.2).

С диссертацией можно ознакомиться в Научно-медицинской библиотеке Сибирского государственного медицинского университета.

Автореферат разослан « _____ » _____ 2013г.

Ученый секретарь
диссертационного совета



Петрова И.В.

ОБЩАЯ ХАРАКТЕРИСТИКА РАБОТЫ

Актуальность проблемы

На современном этапе развития гастроэнтерологии под термином «болезни оперированного желудка» подразумеваются функциональные и органические расстройства, обусловленные недостатками операции на желудке, особенно с исключением из пищевода двенадцатиперстной кишки, а также техническими погрешностями при выполнении операций [Петровский Б.В. и соавт., 1968; Панцырев Ю.М., 1973; Березов Ю.Е., Варшавский Ю.В., 1974; Кузин М.И., 1976; Спивак В.П., 1982; Волобуев Н.Н., 1986; Шалимов А.А., Саенко В.Ф., 1987; Жерлов Г.К., Дамбаев Г.Ц., 1993; Аскерханов Г.Р., Загиров У.З., 1998; Михайлов А.П., Данилов А.М. и соавт., 2002; Оноприев В.И. и соавт., 2005; Мерзликин Н.В. и соавт., 2009].

В литературе описано более 80 названий указанных расстройств, которые у трети больных становятся самостоятельными заболеваниями.

Современный этап развития желудочной хирургии характеризуется критической оценкой отдаленных результатов операций на желудке, особенно наиболее распространенных модификаций способа Бильрот-II, и поисками новых, физиологичных методов оперативных вмешательств [Курыгин А.А. и соавт., 1992; Аскерханов Г.Р. и соавт., 1999; Крылов Н.Н., Кузин М.И., 2000; Акимов В.П. и соавт., 2008; Уваров И.Б. и соавт., 2008; Оноприев В.И. и соавт., 2005; Михайлов А.П. и соавт., 2011; Morii Y. et al., 2000; Tono S., Terashima M., Takagane A., Abe K., 2003; Tomita R., 2005].

В настоящее время предложено значительное число реконструктивных вмешательств на желудке. Это и сужение просвета гастроэнтероанастомоза, и формирование «резервуара-пищеприемника», и операции, предусматривающие восстановление трансдуоденального пассажа пищи (редуоденизации). Отдаленные результаты хирургического лечения тяжелых форм демпинг-синдрома остаются неудовлетворительными, в большинстве операций при помощи обычной редуоденизации в 22,3–27,5% наблюдений не исключаются рецидивы заболевания и развитие в послеоперационном периоде у 56–92% пациентов рефлюкс-гастрита вследствие недостаточной арефлюксной функции сформированного гастродуоденоанастомоза [Помелов В.С., 1994; Горбашко А.И. и соавт., 1985; Кузнецов В.А., Федоров И.В., 1993; Herrington J.L., 2010].

Важность данной проблемы обусловлена еще и тем, что у части больных после резекции желудка развиваются тяжелые нарушения пищеварения, приводящие почти в 25% случаев к стойкой инвалидизации [Симонов Н.Н., 1975; Малиновский Н.Н., Решетников Е.А., 1990; Захарьян А.Г., 1994; Великолуг К.А., 2009; Ивашкин В.Т., 2001; Кузин М.И., 2001]. При этом зачастую единственным возможным методом лечения является реконструктивная операция, выполняемая в различные сроки после первичного вмешательства.

Следует признать, что все еще остается нерешенным ряд вопросов: когда и кому необходимо выполнять реконструктивные операции, какой вид операции следует предпочесть в том или ином случае и т.д.

Цель исследования

Разработать и внедрить в клиническую практику усовершенствованные методы диагностики и новые методы хирургического лечения постгастрэктомических и постгастрорезекционных синдромов, предусматривающие восстановление функциональной полноценности верхних отделов желудочно-кишечного тракта.

Задачи исследования

1. Определить оптимальный объем углубленной предоперационной диагностики органических и функциональных нарушений, а также морфофункционального состояния верхних отделов желудочно-кишечного тракта у больных с постгастрорезекционным и постгастрэктомическим синдромом.

2. Обосновать выбор способа операции при болезнях оперированного желудка, определить наиболее значимые критерии при установлении показаний к применению функционально полноценных органомоделирующих и реконструктивных оперативных пособий.

3. Разработать и внедрить в клиническую практику способы органомоделирующих и реконструктивных оперативных вмешательств с формированием функционально активных соустьев.

4. Изучить влияние редуоденизации на состояние основных видов обмена веществ у пациентов с болезнями оперированного желудка.

5. Изучить влияние разработанных операций на секреторную, моторно-эвакуаторную функции, а так же морфологическое состояние слизистой оболочки пищевода, культи желудка и двенадцатиперстной кишки.

6. Изучить функциональное состояние сформированных арелюксных анастомозов и резервуарную функцию культи желудка и кишечного трансплантата в ближайшем и отдаленном послеоперационном периоде.

7. Провести анализ качества жизни и трудовой реабилитации больных до и после реконструктивных операций, на основании их комплексного многокомпонентного обследования в отдаленные сроки после операции.

Научная новизна

На основании проведенных исследований разработан комплекс мероприятий по углубленному обследованию больных с болезнями оперированного желудка, позволяющий оптимизировать выбор тактики и способа хирургического лечения больных с этой патологией. Научная новизна заключается в выяснении патологической значимости отсутствия пассажа пищи по ДПК, а также пищеводного и желудочного рефлюксов в развитии болезней оперированного желудка как после резекции, так и гастрэктомии. В обоснованности редуоденизации с применением арелюксных анастомозов в реконструктивной хирургии болезней оперированного желудка для функциональной полноценности верхних отделов желудочно-кишечного тракта.

Научно обоснованы, разработаны и внедрены в клиническую практику новые хирургические технологии, повышающие эффективность реконструктивных операций при болезнях оперированного желудка.

Изучены морфологические и функциональные характеристики сформированных пищеводно-кишечных, пищеводно-желудочных, желудочно-дуоденальных и кишечно-дуоденальных анастомозов. Показано, что восстановление трансдуоденального пассажа пищи с формированием арефлюксных анастомозов создает лучшие условия для нормализующего влияния естественных пищевых раздражителей на рефлексогенные зоны двенадцатиперстной кишки и значительно снижает частоту морфологических и функциональных расстройств эзофагогастродуоденального комплекса в послеоперационном периоде. Создаваемые при реконструкции арефлюксные структуры сохраняют свою функциональную активность, обеспечивающую восстановление резервуарной функции культи желудка и кишечного трансплантата, порционную эвакуацию содержимого и, в значительной степени, препятствующую дуоденальному рефлюксу.

На основании изучения непосредственных, ближайших и отдаленных результатов лечения больных с постгастрорезекционными и постгастрэктомическими синдромами показано, что применение новых хирургических технологий позволяет повысить качество жизни и осуществить полноценную социальную и трудовую адаптацию оперированных больных.

Новизна исследований подтверждена патентами Российской Федерации.

1. Способ хирургического лечения рефлюкс-эзофагита при операции реконструктивной еюногастропластики после гастрэктомии. Патент РФ на изобретение № 2148958.

2. Способ лечения болезни оперированного желудка. Патент РФ на изобретение № 2173094.

3. Способ оценки недостаточности нижнего пищеводного сфинктера. Патент РФ на изобретение № 228025.

Теоретическое и практическое значение работы

Использованные методики дооперационного исследования, особенно степени недостаточности нижнего пищеводного сфинктера, фаз желудочной секреции, структурных изменений зон анастомозов с помощью эндоскопической ультрасонографии, позволяют определить характер и выраженность секреторных, морфологических и функциональных изменений при болезнях оперированного желудка и определить показания к реконструктивным операциям.

Внедрение в клиническую практику способов хирургической коррекции болезней оперированного желудка с восстановлением трансдуоденального пассажа пищи и формированием арефлюксных анастомозов, позволит улучшить как непосредственные, так и отдаленные результаты хирургического лечения постгастрорезекционных и постгастрэктомических расстройств.

Формирование функционально активных анастомозов у пациентов с постгастрорезекционными и постгастрэктомическими расстройствами позво-

ляет повысить качество жизни, обеспечивает высокий уровень трудовой и социальной реабилитации после операции.

Основные положения, выносимые на защиту

1. Углубленная диагностика патологических симптомов, а также морфофункционального состояния верхних отделов желудочно-кишечного тракта, позволяет определить доминирующие патогенетические факторы в развитии функциональных, механических и органических расстройств при болезнях оперированного желудка: сохранение гормональной фазы желудочной секреции, несостоятельность кардиального жома, анастомозов и отсутствие пассажа пищи по двенадцатиперстной кишке.

2. Выявленные патогенетические факторы при болезнях оперированного желудка обосновывают необходимость применения в реконструктивной хирургии редуоденизации и создание функционально активных анастомозов, как после резекции желудка, так и после гастрэктомии.

3. Формируемые при редуоденизации арефлюксные структуры в области соустьев сохраняют свое строение и адекватное кровоснабжение в ближайшие и отдаленные сроки после операции, способствуют восстановлению физиологической функции верхних отделов желудочно-кишечного тракта.

4. Применение новых хирургических технологий в лечении болезней оперированного желудка способствует более ранней компенсации функции пищеварения, восстановлению резервуарной и моторно-эвакуаторной функции пищеварительного тракта, коррекцию основных видов обмена веществ, обеспечивает высокий уровень качества жизни оперированным больным и снижая инвалидность.

Внедрение результатов исследования в практику

Результаты исследования внедрены в работу НИИ гастроэнтерологии Сибирского государственного медицинского университета, ЗАТО г. Северска Томской области, городской больницы № 2 ЦМСЧ-81, ЗАТО г. Северска, клиники Сибирского государственного медицинского университета, клиники Томского военно-медицинского института (1997 – 2010 гг.).

Выводы и рекомендации, вытекающие из проведенного исследования, используются на курсе усовершенствования врачей ФУВ Сибирского государственного медицинского университета, в учебном процессе студентов VI курса лечебного факультета Сибирского государственного медицинского университета, слушателей интернатуры и ординатуры по специальности «Хирургия», и на циклах усовершенствования врачей.

Апробация и реализация результатов работы

Основные положения диссертации доложены и обсуждены:

- на Всероссийской конференции с международным участием «Исследование качества жизни в медицине», Санкт-Петербург, 2000;
- 6-й научно-практической конференции хирургов Федерального управления «Медбиоэкстрем», г. Северск Томской обл., 2002;

- Всероссийской конференции хирургов, г. Тюмень, 2003;
- 6-м международном симпозиуме и 7-й Чуйской научно-практической конференции «Проблемы экологического воздействия на внутреннюю среду организма», г. Чолпон-Ата, 2003;
- 11-й всероссийской научно-практической конференции «Достижения современной гастроэнтерологии», г. Томск, 2003;
- Научно-практической конференции «Актуальные вопросы медицинского обеспечения войск, подготовки и усовершенствования военно-медицинских кадров», г. Томск, 2005;
- 5-м съезде общества гастроэнтерологов России и 32-й сессии Центрального научно-исследовательского института гастроэнтерологии, г. Москва, 2005;
- Международном хирургическом конгрессе «Новые технологии в хирургии», г. Ростов-на-Дону, 2005;
- 3-м съезде хирургов Сибири и Дальнего Востока, г. Томск, 2009;
- заседании итоговой научно-практической конференции Томского военно-медицинского института, г. Томск, 2010;
- заседании Томского областного общества хирургов, г. Томск, 2012.

Публикации

По теме диссертации опубликована 51 научная работа, в том числе 12 статей в центральных рецензируемых журналах, рекомендованных ВАК РФ, 5 публикаций в материалах Всероссийских конференций, 4 публикации в материалах международных конференций, 3 патента РФ на изобретение, изданы два учебных пособия.

Структура и объем диссертации

Диссертация изложена на 330 страницах машинописного текста, состоит из введения, 7 глав, заключения, выводов, практических рекомендаций и списка литературы. Работа иллюстрирована 122 рисунками, 35 таблицами. Список литературы содержит 309 источников (203 отечественных и 106 иностранных).

Личный вклад автора. Основные результаты исследования получены лично автором: анализ литературных данных по теме диссертации, сбор и систематизация первичного клинического материала, нумерация тематических больных, участие в выполнении большинства хирургических вмешательств с овладением методики реконструкции проксимальных отделов желудочно-кишечного тракта. Самостоятельно проведен сравнительный анализ, интерпретация и статистическая обработка полученных данных, на основании которых было сделано заключение по проведенной работе и предложены практические рекомендации по диагностике и выбору способа патогенетического лечения больных с болезнями оперированного желудка. Самостоятельно оформлены все публикации по теме диссертационного исследования.

МАТЕРИАЛ И МЕТОДЫ ИССЛЕДОВАНИЙ

За период с 1987 по 2012 годы клинические исследования проведены у 205 пациентов с симптомами болезни оперированного желудка - 126 (61,5%) мужчин и 79 (38,5%) женщин в возрасте от 34 до 72 лет (средний возраст $56,8 \pm 13,7$ лет). При постановке диагноза придерживались клинко-патогенетической классификации Б. В. Петровского и соавторов, которая включает демпинг-синдром, синдром регургитации, функциональный и механический синдром приводящей петли, гастрит культи желудка, рефлюкс-эзофагит, пептическую язву желудочно-кишечного анастомоза.

Комплексное обследование пациентов позволило установить у всех больных сочетание различных патологических синдромов, взаимно отягчающих друг друга и затрудняющих процесс диагностики. Демпинг-синдром различной степени тяжести был выявлен у 117 (57,1%) пациентов, пептические язвы гастроэнтероанастомоза – у 59 (28,8%), у 23 (11,2%) больных преобладали явления рефлюкс-гастрита или рефлюкс-эзофагита, в 6 (2,9%) случаях отмечались признаки синдрома приводящей петли.

Консервативное лечение использовано у всех 205 (100%) пациентов, при этом у 58 (28,3%) оно играло роль предоперационной подготовки. У 147 (71,7%) консервативное лечение было основным методом лечения, так как показаний к операции у них выявлено не было (табл. 1).

Таблица 1

Общая характеристика клинического материала
(виды постгастрэктомических и постгастрезекционных расстройств
и способов лечения)

Характер болезни оперированного желудка			Способы лечения						Всего	
			Консервативное		Оперативное					
					I группа		II группа			
Абс.	%	Абс.	%	Абс.	%	Абс.	%			
Доминирующие клинические синдромы	Демпинг-синдром	I степени	46	22,4	-	-	-	-	46	22,4
		II степени	37	18,0	5	2,4	-	-	42	20,5
		III степени	11	5,4	16	7,8	-	-	27	13,2
		IV степени	-	-	5	2,4	5	2,4	10	4,9
		Пептическая язва анастомоза	39	19,0	6	3,0	-	-	45	22,0
		Синдром приводящей кишки	3	1,5	7	3,4	-	-	10	4,9
		Рефлюкс гастрит	4	2,0	-	-	-	-	4	1,9
		Рефлюкс эзофагит	7	3,4	-	-	14	6,9	21	10,2
Итого			147	71,7	39	19,0	19	9,3	205	100

Примечание: 1 - у всех больных имело место сочетание двух и более патологических синдромов; 2- проценты указаны от общего числа больных получивших лечение.

Показания к хирургическому лечению по поводу болезни оперированного желудка были установлены 58 (28,3%) пациентов. Из них 39 (67,2%) мужчин и 19 (32,8%) женщин. Средний возраст составил $56,8 \pm 13,7$ года. Среди причин выполнения первичных операций на первом месте были гастродуоденальные язвы (41 пациент – 70,7%), рак желудка (16 больных – 27,6%) и химический ожог желудка у одного (1,7%) больного.

Дистальная резекция желудка по Бильрот-II в модификации Гофмейстера – Финстерера выполнена у 39 (67,2%) пациентов, гастрэктомия по Гилляровичу – у 19 (32,8%) больных.

При выборе способа и объема операции учитывали анамнез, локализацию процесса и характер его осложнений, моторно-эвакуаторную функцию желудочно-кишечного тракта, наличие сопутствующей патологии и возраст пациентов

В зависимости от способа выполненной реконструктивной операции все пациенты были распределены на 2 группы:

I группа – 39 больных, реконструкция анастомоза по Бильрот-II в модификации Гофмейстера-Финстерера в анастомоз по Бильрот-I;

II группа – 19 больных, реконструктивная еюногастродуоденопластика после гастрэктомии.

Программа комплексного обследования больных состояла из четырех этапов.

1. Обследование перед операцией: на данном этапе проводимые исследования были направлены на определение состояния больного, выраженности патоморфологических процессов, установление показаний к операции, выбор ее объема и способа.

2. Обследование в раннем послеоперационном периоде (5–14-е сутки). Исследования позволяли осуществить полноценный контроль над состоянием пациента, его органов и систем, произвести коррекцию восстановительного лечения, оценить состояние анастомозов.

3. Комплексное обследование в ближайшие сроки после операции (от 1,5 до 6 месяцев), которое позволяло оценить состояние больного, его резервные возможности, восстановление качества жизни и трудоспособность.

4. Комплексное обследование оперированных пациентов в отдаленные сроки после операции (от 1 года до 5 лет и более), которое позволяло определить качество их жизни, морфофункциональное состояние верхних отделов желудочно-кишечного тракта и, в конечном итоге, установить результат оперативного лечения.

Методы исследования

Лабораторные исследования включали гематологические исследования периферической крови; определение биохимических показателей – общего белка и его фракций, креатинина, билирубина, трансаминаз, глюкозы; определение электролитов крови; определение состояния свертывающей системы крови; общий анализ мочи. Все лабораторные исследования проводились по распространенным стандартным методикам.

Качественное копрологическое исследование до и после редуоденизации проводилось по стандартным методикам.

Исследование кислотопродуцирующей функции культуры желудка проводилось титрационным методом и методом внутрижелудочной рН-метрии.

Инсулиновый тест Hollander'а проводился после введения 0,2 единиц инсулина на 1 кг массы тела. Забор желудочного сока осуществлялся в течение 1 ч через 15 мин.

Кислотность определялась путем титрования 0,1М NaOH до нейтральных значений рН 7,0–7,4 в присутствии индикаторов. Подробное изучение I и II фаз желудочной секреции позволяло объективно оценить состояние кислотопродуцирующей функции слизистой оболочки культуры желудка, что влияло на выбор объема операции, а в отдаленные сроки служило для оценки адекватности выполненного оперативного лечения. Исследование концентрации желчных кислот в желудочном соке после проведенной редуоденизации позволяло качественно и количественно определить уровень дуоденогастрального рефлюкса по методике Г.Г. Иванова (1978). Степень дуоденогастрального рефлюкса устанавливали по классификации Г.П. Рычагова.

Внутрижелудочная рН-метрия. Для исследования кислотопродуцирующей функции культуры желудка проводилась кратковременная и продолжительная (24-часовая) внутрижелудочная рН-метрия.

Кратковременная внутрижелудочная рН-метрия выполнялась на аппарате «Ацидогастрометр АГМ-05К» в модификации «Гастроскан-5».

Продолжительная (24-часовая) рН-метрия проводилась с использованием аппарата «Ацидогастрометр АГМ-24МП» («Гастроскан-24»), который больной носил в течение суток.

Инструментальные методы исследования

Рентгенологический метод позволяет оценить моторную и эвакуаторную функции культуры желудка, его размеры, характер перистальтических волн, время начала и окончания эвакуации из культуры желудка и прохождения контрастной массы по тощей кишке в дооперационном периоде и по включенной двенадцатиперстной кишке в послеоперационном периоде.

Эндоскопические исследования выполняли фиброскопами фирмы Olimpus типа К, К-2, Д-4. Визуально оценивалось состояние слизистых оболочек пищевода, культуры желудка и двенадцатиперстной кишки, наличие воспалительных или атрофических изменений; локализация, размеры, состояние стенок и глубина язвенного дефекта; фиксировалось наличие фибрина, некротически измененных тканей, тромбированных сосудов на дне язвы.

При эндоскопическом исследовании проводилось определение внутриполостного давления методом открытого катетера по методике Н.И. Богомолова.

Наиболее информативным и распространенным является способ диагностики недостаточности нижнего пищеводного сфинктера (НПС) путем

проведения эзофагеальной манометрии на мультиканальной (12 каналов) стационарной системе (Poligraf ID) [В.А. Кубышкин, 1999]. Данный способ недостаточно точен, так как определяет суммарное давление в области НПС, складывающееся из собственного тонуса НПС и давления извне ножек диафрагмы. С целью повышения точности, информативности и объективности полученных результатов нами был предложен новый способ определения степени недостаточности нижнего пищеводного сфинктера (регистрационный № 2005108149 от 22.03.05).

По полученным в результате проведенного исследования критериям определяют степень недостаточности нижнего пищеводного сфинктера (табл. 2).

Таблица 2

Степень недостаточности нижнего пищеводного сфинктера

Уровень исходного давления					
10–13 мм рт. ст.		6–9 мм рт. ст.		2–5 мм рт. ст.	
при повышении давления до 14–34 мм рт. ст.	при отсутствии повышения давления	при повышении давления до 14–34 мм рт. ст.	при отсутствии повышения давления	при повышении давления до 14–34 мм рт. ст.	при отсутствии повышения давления
I степень	II степень	II степень	III степень	III степень	IV степень

Эндоскопическую ультрасонографию верхних отделов желудочно-кишечного тракта проводили при помощи миниатюрных ультразвуковых радиально сканирующих зондов UM-2R/ UM-3R с частотой сканирования 12/20 МГц, соединенных с блоком генерации и обработки звукового сигнала EU-M30 через рабочий канал видеогастроскопа GIF-1T140 видеосистемы EVIS EXERA GLV-160 компании Olympus, Япония.

Ультрасонографическое исследование культи желудка проводили на аппарате Aloka SSD-2000 конвексными датчиками 3,5 и 5 МГц.

Гистологические исследования проводились на тканях, полученных при операции, и на биоптатах, взятых при фиброгастродуоденоскопии, и окрашивались гематоксилином и эозином. Морфологическая оценка биоптатов и операционного материала выполнялась в соответствии с Сиднейской системой классификации гастрита.

Определение качества жизни. До и после операции у всех пациентов определялся уровень качества жизни при помощи модифицированного опросника для оценки качества жизни при заболеваниях желудочно-кишечного тракта для хирургических больных GIQLI (Gastrointestinal Quality of Life Index). Суммарный показатель КЖ называется «гастроинтестинальный индекс» (ГИ).

Математический анализ результатов. Фактические данные обрабатывали методами математической статистики в среде электронных таблиц Excel. Для каждого вариационного ряда определяли среднюю

арифметическую величину (M), среднюю ошибку средней арифметической (m). Достоверность различных средних арифметических величин определяли по абсолютному показателю точности (P) по таблице процентных точек распределения Стьюдента в зависимости от коэффициента достоверности (t) и числа степеней свободы (n). На основании коэффициента t по таблице Стьюдента определяли вероятность различия (p). Различие считали достоверным при $p < 0,05$, т.е. в тех случаях, когда вероятность различия составляла больше 95%.

РЕЗУЛЬТАТЫ И ИХ ОБСУЖДЕНИЕ

Общие принципы формирования функционально активных анастомозов

Основой для разработки функционально активных жомно-клапанных пищеводно-желудочных и желудочно-кишечных анастомозов при болезнях оперированного желудка были работы по формированию анастомозов на органах желудочно-кишечного тракта, проводимые Г.К. Жерловым и Г.Ц. Дамбаевым в ТМИ с 1977 года, а позднее в НИИ гастроэнтерологии СибГМУ. Результаты морфологических исследований искусственного жома в контрольные сроки после операции показали наличие последовательных фаз развития раневого асептического воспаления и репаративной регенерации. При этом выявлено отсутствие дистрофических и дегенеративных изменений в гладкомышечной ткани жома.

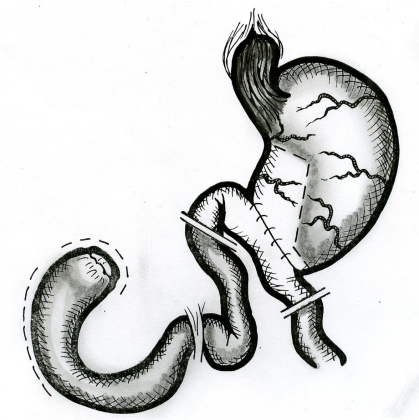
Реконструкция гастроэнтероанастомоза по Бильрот-II в функционально активный гастродуоденоанастомоз по Бильрот-I

С целью снижения желудочной секреции, восстановления непрерывности верхнего отдела пищеварительного тракта путем включения двенадцатиперстной кишки в пассаж пищи, нормализации моторно-эвакуаторной функции культи желудка, предупреждения развития демпинг-синдрома, пептической язвы и рефлюкс-гастрита нами разработан и внедрен в клиническую практику способ хирургического лечения болезни оперированного желудка (патент РФ на изобретение № 2173094 от 10.09.01).

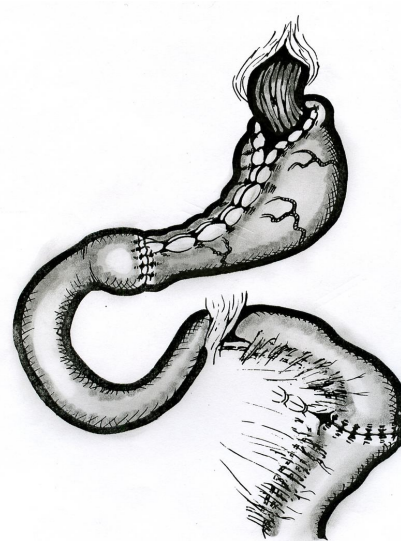
Схема операции и общий вид гастродуоденального комплекса после реконструкции представлены на рис. 1, 2.

В ходе выполнения реконструктивной операции выделяются три этапа: 1 – восстановления целостности тощей кишки (рис. 3); 2 – восстановление арефлюксной функции кардии (рис. 4); 3 – формирование гастродуоденоанастомоза (рис. 5).

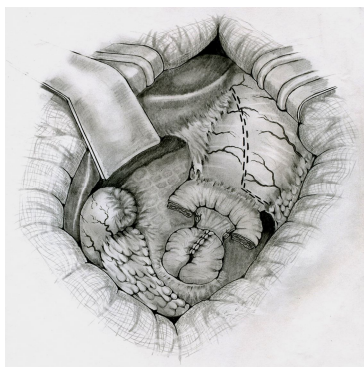
При мобилизации желудка по малой и большой кривизне происходит разрушение связочного аппарата желудка, скелетизация дистального отдела пищевода. Вследствие этого нарушение запирающего механизма кардии неизбежно ведет к гастроэзофагеальному рефлюксу и рефлюкс-эзофагиту. Поэтому при проведении операции мы считаем обязательным восстановление арефлюксной функции кардии путем выполнения двусторонней эзофагофундорафии с целью формирования острого пищеводно-фундального угла (см. рис. 4).



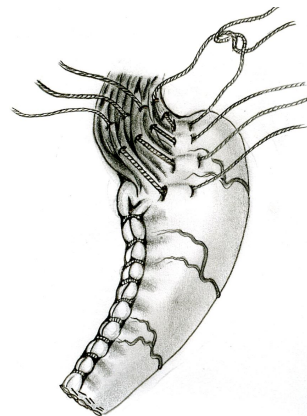
Р и с у н о к 1. Схема операции резекции анастомоза по Бильрот-II в модификации Гофмейстера-Финстерера и мобилизации ДПК



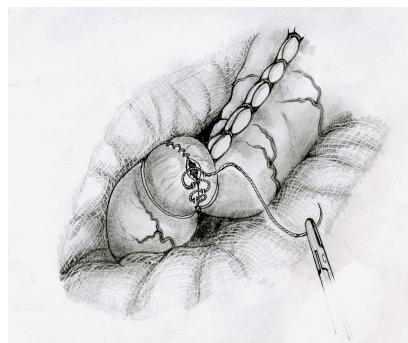
Р и с у н о к 2. Общий вид эзофаго-гастроуденального комплекса после реконструкции



Р и с у н о к 3. Этап восстановления целостности тощей кишки: приводящая и отводящая кишки пересекаются на расстоянии 2–3 см от анастомоза, формируется энтеро-энтероанастомоз



Р и с у н о к 4. Этап восстановления арефлюксной функции кардии путем формирования острого пищеводно-фундального угла



Р и с у н о к 5. Ушивание подслизистого слоя соустья оставшимися нитями

Операцию завершают проведением микрозонда в тощую кишку ниже зоны энтеро-энтероанастомоза и зонда в культю желудка для декомпрессии. Рана передней брюшной стенки зашивается послойно наглухо.

Следует отметить, что на «инвалидизированной» культе желудка и двенадцатиперстной кишке при выполнении повторной (реконструктивной) операции формирование пилороподобного жома технически невозможно из-за выраженной рубцовой трансформации анастомозируемых органов. Поэтому в данной ситуации формируют только арефлюксный механизм в виде клапана-створки без пилороподобного жома.

Способ хирургического лечения рефлюкс-эзофагита путем выполнения реконструктивной еюногастропластики после гастрэктомии с формированием функционально активного жомно-клапанного анастомоза.

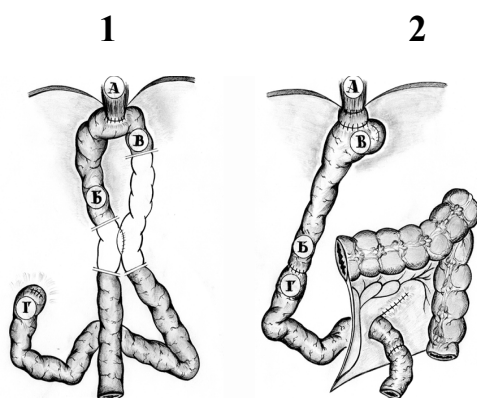
Сложным остается вопрос выбора варианта реконструкции после гастрэктомии и метода формирования функционально выгодного эзофагоеюно-анастомоза.

Стремление к восстановлению пассажа по двенадцатиперстной кишке после гастрэктомии послужило толчком к разработке гастропластических операций. Для замещения желудка после гастрэктомии предложено большое количество вариантов. Однако до настоящего времени среди причин ранних послеоперационных осложнений при выполнении реконструктивных операций на первом месте стоит недостаточность швов пищеводно-кишечного анастомоза (50–85%).

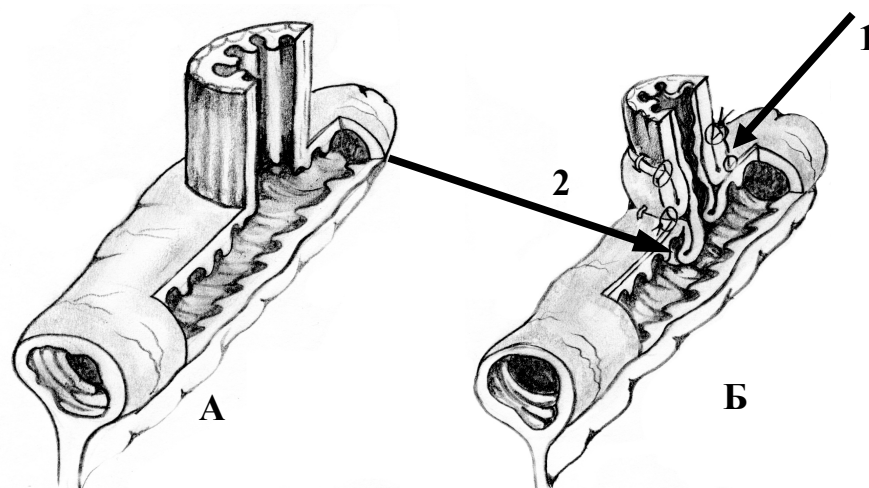
Предлагаемые методы реконструкции верхних отделов ЖКТ полностью не исключают развитие поздних послеоперационных функциональных и органических расстройств, проявляющихся выраженной диспепсией, болевым синдромом и обменными нарушениями.

Нами разработан и применен на практике способ реконструкции пищеводно-кишечного анастомоза с формированием жома и клапана без вскрытия его просвета при операции реконструктивной еюногастропластики после гастрэктомии (патент на изобретение № 2148958 от 20.05.2000).

Способ осуществляют следующим образом (рис. 6).



Р и с у н о к 6. Реконструкция пищеводно-кишечного анастомоза с формированием жома и клапана. Схема операции редуоденизации после гастрэктомии: 1 – исходно; 2 – после реконструкции; А – пищевод; Б – отводящая петля; В – приводящая петля; Г – культя ДПК



Р и с у н о к 9. Схема разреза зоны эзофагоеюноанастомоза: А – исходное состояние эзофагоеюноанастомоза; Б – эзофагоеюноанастомоз после реконструкции: 1 – мышечный жом пищевода; 2 – инвагинационный клапан

Операция завершается установкой назоэнтерального зонда для раннего энтерального питания и декомпрессионного зонда в сформированный резервуар. Проводится дренирование правого подпеченочного пространства. Рана передней брюшной стенки зашивается послойно наглухо.

Выбор метода оперативного лечения пациентов с болезнями оперированного желудка

Под руководством профессоров Жерлова Г.К. и Дамбаева Г.Ц. в клинике разработаны четкие критерии выбора способа оперативного лечения. При этом внимание уделяется максимальному сохранению, восстановлению, а при необходимости и созданию искусственных сфинктерно-клапанных структур желудочно-кишечного тракта.

Необходимость разработки таких критериев основывается на следующих требованиях, предъявляемых к оперативным вмешательствам:

- восстановление пассажа по двенадцатиперстной кишке, так как выключение из пищеварения ДПК с богатыми рефлексогенными, ферментативными и гормональными зонами является существенным звеном в патогенезе болезней оперированного желудка; кроме того, в ДПК расположен пейсмейкер, организующий моторную функцию желудочно-кишечного тракта;

- коррекция пептической активности культи желудка, секреторная гиперфункция которой является одним из важнейших факторов в ульцерогенезе, сохранении на адекватном уровне секреторной функции оперированного желудка;

- восстановление утраченных в ходе операции резервуарной и моторно-эвакуаторной функций желудка;

- защита слизистой оболочки пищевода от воздействия желудочного сока;

– защита слизистой оболочки культи желудка от агрессивного воздействия дуоденального содержимого.

В табл. 3 представлены формы болезни оперированного желудка, послужившие показанием к реконструктивной операции.

Противопоказаниями к редуоденизации при постгастрорезекционном и постгастрэктомическом синдроме, являлись диагностированные во время операции:

- декомпенсированный дуоденостаз;
- парапапиллярные дивертикулы;
- невозможность мобилизации ДПК;
- невозможность формирования гастродуоденоанастомоза без значительного натяжения тканей вследствие малого размера культи желудка (после обширных резекций) и ДПК;
- рефлюкс-эзофагит IV степени с формированием стриктуры и фиброзной трансформацией тканей в области пищеводно-кишечного перехода.

Таблица 3

Показания для выполнения реконструктивных операций

Объем операции/диагноз	Доминирующие клинические синдромы									
	Общее количество		Демпинг-синдром		Пептическая язва		Синдром приводящей кишки		Рефлюкс-эзофагит	
	абс.	%	абс.	%	абс.	%	абс.	%	абс.	%
Реконструкция анастомоза Бильрот-II в анастомоз Бильрот-I (группа I)	39	67,2	16	27,6	20	34,5	3	5,2	–	–
Реконструктивная еюногастропластика после гастрэктомии (группа II)	19	32,8	7	12,1	–	–	–	–	12	20,7
Итого	58	100	23	39,7	20	34,5	3	5,2	12	20,7

По результатам дооперационного обследования и интраоперационной ревизии сочетанные заболевания, нуждающиеся в хирургической коррекции, диагностированы у всех пациентов. Из них функциональная и органическая недостаточность кардии и пищеводно-кишечного перехода с развитием эзофагита легкой и средней степени наблюдалась у 10 (30,3%) и 3 (15,8%) обследованных пациентов I и II групп, тяжелой степени – у 23 (69,7%) и 16 (84,2%) больных соответственно.

Функциональные формы дуоденостаза верифицированы у 12 (23,1%) больных: у 8 в стадии компенсации, у 4 – субкомпенсации.

Хирургическая коррекция кардии произведена всем пациентам первой группы по способу Touret. Во второй группе коррекцию пищеводно-кишечного перехода проводили по оригинальной методике.

В целях коррекции хронических нарушений дуоденальной проходимости операция Стронга выполнена 12 (23,1%) пациентам. Симультанные операции сделаны 17 (29,3%) пациентам: холецистэктомия в 14 (24,1%) случаях по поводу желчекаменной болезни, хронического калькулезного холецистита; грыжесечение у 3 (5,2%) пациентов.

Особенности ведения раннего послеоперационного периода после редуоденизации

1) адекватное обезболивание, особенно в первые сутки после операции;

2) коррекция водно-электролитных нарушений;

3) декомпрессия трансплантата и культи желудка;

4) раннее энтеральное питание.

Объем суточной инфузионной терапии проводили из расчета 60,0 мл на 1 кг массы тела больного с обязательным контролем диуреза. Сохранение последнего в пределах физиологической нормы (более 50–60 мл/ч) свидетельствовало об адекватном восполнении потерь жидкости.

Постоянная декомпрессия культи желудка и трансплантата осуществляется в течение 4–5 сут после операции.

Для нормализации моторной функции оперированного желудка использовали медикаментозные и физические факторы.

Помимо медикаментозных средств в активизации моторной функции оперированного желудка значительная роль отводится физическим факторам.

В клинике в раннем послеоперационном периоде широко применяется методика стимуляции желудочно-кишечного тракта после редуоденизации с помощью автономного электростимулятора желудочно-кишечного тракта.

При этом используются две модификации АЭС ЖКТ.

1. АЭС ЖКТ-01 – автономный электростимулятор желудочно-кишечного тракта.

2. АЭС ЖКТ-3 – автономный электростимулятор-зонд, по внешнему виду напоминающий дуоденальный зонд, олива которого представлена в виде биполярной капсулы, содержащей внутри себя микросхему-генератор прямоугольных импульсов и источник питания.

Назначение АЭС ЖКТ-01 считаем показанным после выполнения редуоденизации при условии сохранения проходимости анастомозов, что подтверждается эндоскопическим или рентгенологическим исследованием.

Модификацию АЭС ЖКТ-3 считаем показанной при имеющихся выраженных нарушениях моторно-эвакуаторной функции оперированного желудка, что определяется по результатам рентгенологического и электрогастрографического исследования.

Противопоказаниями для использования АЭС ЖКТ-01 и АЭС ЖКТ-3 в хирургии желудочно-кишечного тракта являются:

1) нарушения эвакуации из культи желудка (тяжелые формы анастомозита, осложненные стенозом гастродуоденального и еюнодуоденального перехода);

2) механическая кишечная непроходимость;

Вместе с тем, модификацию АЭС ЖКТ-зонд можно применять при нарушениях (частичных) эвакуации из «желудка» и без предварительного эндоскопического контроля.

Полученные данные о влиянии АЭС ЖКТ на двигательную активность оперированного желудка и трансплантата свидетельствуют о более раннем восстановлении моторной функции всего желудочно-кишечного тракта, что проявляется клинически и рентгенологически и способствует ранней активизации больных.

Ранние послеоперационные осложнения и летальность

Под нашим наблюдением находилось 58 пациентов, перенесших редуоденизацию. Единственным видом интраоперационных осложнений была десерозирование участка поперечно-ободочной кишки у 5 (8,6%) пациентов, что обуславливалось выраженным спаечным процессом в зоне оперативного вмешательства.

Операции, выполняемые при болезни оперированного желудка, сопровождаются послеоперационными осложнениями общехирургического характера и специфическими осложнениями, вызванными денервацией органов пищеварения и созданием новых топографо-анатомических взаимоотношений в верхнем отделе желудочно-кишечного тракта.

Среди общехирургических осложнений наиболее часто встречаются послеоперационные пневмонии, тромбозы и эмболии, нагноение раны, эвентрации. Среди специфических осложнений операций на желудке – моторно-эвакуаторные нарушения гастродуоденального комплекса, несостоятельность швов анастомоза и анастомозиты.

В анализируемой группе послеоперационные осложнения, приводившие к задержке выписки из стационара, возникли у 21 пациента, что составило 36,2%. Структура встретившихся осложнений отражена в табл. 4. Как видно из таблицы, одним из основных осложнений раннего послеоперационного периода были моторно-эвакуаторные расстройства, которые отмечены у 10 пациентов (17,2%).

Наиболее частым общехирургическим осложнением раннего послеоперационного периода было развитие нижнедолевой гипостатической пневмонии – в 4 (6,9%) случаях, в одном из которых дополнительно диагностирован междолевой плеврит.

Острый послеоперационный панкреатит, который составляет от 0,6 до 6%. Легкие формы послеоперационного панкреатита не имеют большого клинического значения, однако тяжелый панкреатит является одной из основных причин послеоперационной летальности.

Структура встретившихся ранних послеоперационных осложнений

Осложнения	Способ операции				Всего	
	Реконструкция анастомоза Бильрот-II в анастомоз Бильрот-I (группа I)		Реконструктивная еюногастропластика после гастрэктомии (группа II)			
	абс.	%	абс.	%	абс.	%
Гипотония культи желудка и трансплантата	5	8,6	3	5,2	8	13,8
Анастомозит	2	3,4	–	–	2	3,4
Пневмония, плеврит	3	5,2	1	1,7	4	6,9
Острый панкреатит	2	3,4	1	1,7	3	5,2
Абсцесс брюшной полости	2	3,4	1	1,7	3	5,2
Эвентрация	–	–	1	1,7	1	1,7
Итого	14	24,1	7	12,1	21	36,2

В нашем наблюдении данное осложнение встретилось у 3 (1,9%) больных. Его течение сопровождалось парезом кишечника на протяжении 4–6 сут, тахикардией, гипертермией. Диастазурия колебалась от 512 до 1024 ед. по Вольгемуту. У 2 пациентов проявления панкреатита были купированы консервативной терапией, у третьего потребовалось проведение ре-лапаротомии.

У трех пациентов (5,3%) имело место неспецифическое осложнение – подпеченочный абсцесс брюшной полости. Эвентрация относится к тяжелым осложнениям операций на органах желудочно-кишечного тракта. Основной причиной, способствующей эвентрации, является стойкое повышение внутрибрюшного давления, нарушение репаративных процессов, в результате чего прорезываются швы апоневроза. Эвентрация встретилась у 1 (1,7%) больного. У потенциально опасных в отношении эвентрации пациентов (с болезнью оперированного желудка, осложненной кровотечением, нарушениями белкового и углеводного обмена, хроническим заболеванием легких и др.) при ушивании раны передней брюшной стенки мы применяем провизорные швы. Других осложнений после операции редуоденизации мы не наблюдали.

Результаты хирургического лечения больных в ближайшие и отдаленные сроки после операции

Внедрение в клиническую практику методов функциональной хирургии с конструктивными особенностями формирования анастомозов обуславливает необходимость изучения процессов восстановления основных мор-

фофункциональных характеристик эзофагогастроуденального комплекса, желудочного и кишечного пищеварения в ближайшие и отдаленные сроки послеоперационного периода.

В ближайшие сроки (от 1,5 до 6 мес) проведено комплексное обследование 58 (100%) пациентов, выписанных из стационара после хирургического лечения по поводу болезни оперированного желудка. В отдаленный (от 1 года до 15 лет) послеоперационный период 53 (91,4%) пациента систематически наблюдались в клинике. Один пациент оказался вне наблюдения ввиду перемены места жительства, 1 – отказался от обследования, мотивируя отказ хорошим самочувствием, 2 пациента прекратили поддерживать связь с клиникой по неизвестным причинам.

Моторно-эвакуаторная функция эзофагогастроуденального комплекса в ближайшем и отдаленном периоде после редуоденизации по данным рентгенологического исследования

Выполняя анализ результатов операции редуоденизации с помощью рентгеновского исследования, мы ставили перед собой следующие задачи.

1. Изучить резервуарные возможности культи желудка у пациентов первой группы и кишечного трансплантата у пациентов второй группы, а также степень влияния вновь сформированных арелфлюксных анастомозов на срок пребывания контрастной взвеси в них.

2. Изучить объем и рельеф слизистой дистальных отделов пищевода, функцию и структуру пищеводно-желудочного и пищеводно-кишечного анастомозов.

3. Исследовать ритм эвакуации контрастной взвеси из культи желудка и трансплантата в двенадцатиперстную кишку.

4. Изучить скорость пассажа бария и пищевой рентгеноконтрастной взвеси по кишечнику до и после редуоденизации.

В работе проведен анализ моторно-эвакуаторной деятельности пищеварительного тракта у пациентов до и в различные сроки после редуоденизации.

Резервуарная функция культи желудка и кишечного трансплантата

Изучение резервуарной функции вновь сформированного желудка невозможно без цифрового выражения объема культи желудка и трансплантата. Объем культи вычисляли по формуле объема бочонка с параболическим сечением, который в известной степени напоминает желудок, заполненный пищей:

$$V = \frac{3,14l}{15} \left[2D^2 + D \left(\frac{d_1 + d_2}{2} \right)^2 + \frac{3}{4} \left(\frac{d_1 + d_2}{2} \right)^2 \right],$$

где V – объем; D – максимальный диаметр; d_1 и d_2 – верхний и нижний минимальные диаметры; l – длина органа.

Объем трансплантата рассчитывали по формуле объема полой трубы: $\pi R^2 L$, где R – радиус трансплантата; L – длина трансплантата.

В качестве контрольной группы взято 25 пациентов с неосложненной язвенной болезнью двенадцатиперстной кишки, объем желудка, которых был принят за норму. В результате получены данные, представленные в табл. 5.

Как видно из таблицы, и после реконструктивной еюногастропластики, и после реконструкции анастомоза по Бильрот-II в модификации Гофмейстера-Финстерера в функционально активный гастродуоденоанастомоз по Бильрот-I в отдаленные сроки отмечается тенденция к увеличению объема резервуара в сравнении с дооперационными данными. Особенно наглядно этот процесс происходит во второй группе больных после гастрэктомии. В сравнении с исходным объемом ($286,3 \pm 25,3 \text{ см}^3$) в раннем послеоперационном периоде через 3–5 лет после операции объем трансплантата увеличивается почти в 3 раза ($812,2 \pm 42,7 \text{ см}^3$).

Таблица 5

Объем культи желудка и кишечного трансплантата в разные сроки после операции относительно дооперационного объема и объема неоперированного желудка

Вид операции	n	Сроки после операции	Средний объем желудка (см^3), $M \pm m$
Реконструкция анастомоза по Бильрот-II в гастродуоденоанастомоз по Бильрот-I	33	до операции	$862,5 \pm 23,9^*$
	39	7–14 сут	$1106,3 \pm 93,1$
	38	1,5–6 мес	$962,5 \pm 59,3$
	36	1–5 лет	$1298,7 \pm 68,1$
Реконструктивная еюногастропластика после гастрэктомии	19	7–14 сут	$286,3 \pm 25,3^*$
	19	1,5–6 мес	$367,5 \pm 43,5^*$
	17	1–5 лет	$812,2 \pm 42,7$
Неоперированный желудок	25	–	$1503,7 \pm 41,8$

Примечание: * – разность статистически значима по сравнению с показателями популяционной нормы ($p < 0,05$).

Увеличение объема культи желудка и кишечного трансплантата мы связываем с наличием сдерживающего механизма в области гастродуоденоанастомоза и еюнодуоденоанастомоза, который, препятствуя быстрому опорожнению, способствует их дилатации.

В раннем послеоперационном периоде за счет неизбежной гипотонии объем культи желудка у пациентов первой группы и трансплантата у пациентов второй группы больше, чем в ближайшие сроки, когда нормализуется тонус. В дальнейшем происходит стабильное увеличение созданного резервуара. К исходу 3 лет после операции совокупный объем культи желудка и трансплантата приближается к объему неоперированного желудка – соответственно $1298,7 \pm 68,1$ и $1503,7 \pm 41,8 \text{ см}^3$.

У пациентов второй группы после гастрэктомии объем желудка в отдаленный период составляет всего 54,01% от объема неоперированного желудка, однако в сравнении с дооперационными данными он же составляет 283,9%.

Таким образом, операция редуоденизации с формированием сдерживающего арефлюксного механизма в зоне гастродуоденоанастомоза и еюно-

дуоденоанастомоза оказывает положительное влияние на восстановление резервуарной функции оперированного желудка, обеспечивая его необходимый объем как резервуара-пищеприемника. Наибольшего объема искусственный желудок достигает к исходу 3 лет после операции и в дальнейшем практически не изменяется.

Рентгеноскопия пациентов первой группы после операции реконструкции анастомоза по Бильрот-II в модификации Гофмейстера-Финстерера в функционально активный анастомоз по Бильрот-I

В ближайшие и отдаленные сроки в первой группе после операции реконструкции анастомоза по Бильрот-II в функционально активный гастро-дуоденоанастомоз по Бильрот-I рентгеногастроскопия проведена 38 (97,4%) и 36 (92,3%) пациентам соответственно. Исследование слизистой оболочки пищевода и состояния пищеводно-кардиального перехода показало, что у 36 (94,7%) пациентов после восстановления арефлюксной функции кардии путем выполнения двусторонней эзофагофундорафии и формирования острого пищеводно-фундального угла не отмечено ретроградного заброса желудочного содержимого в пищевод.

Размеры пищевода, состояние его слизистой оболочки расценивались как неизмененные. Ширина максимального раскрытия эзофагогастроанастомоза в среднем составляла 20 ± 2 мм, рубцовых деформаций в зоне анастомоза не выявлено.

Объективным свидетельством хорошей арефлюксной функции сформированного пищеводно-желудочного перехода было наличие газового пузыря в просвете культи желудка у всех обследованных. При исследованиях в положении Тренделенбурга гастроэзофагеальный рефлюкс отмечен у 2 (5,3%) пациентов, у одного из которых наблюдался отек супракардиального отдела слизистой оболочки пищевода, расцененный как признак дистального рефлюкс-эзофагита.

У 31 (81,6%) пациента форма культи желудка напоминала неоперированный желудок с укороченным антральным отделом, у 5 (13,1%) – перевернутую реторту и у 2 (5,3%) – крючок.

Слизистая оболочка оперированного желудка у подавляющего большинства пациентов (97,5%) при рентгенологическом исследовании была не изменена, складки слизистой оболочки продольные, высокие, у одного пациента в дистальном отделе культи желудка последние были гипертрофированными и извитыми, что расценили как рентгенологические признаки рефлюкс-гастрита.

Перистальтическая активность культи желудка проявлялась волнами глубокой и средней величины, наиболее четко фиксируемыми по большой кривизне. Натощак при исследованиях в культе желудка не определялась пища или значительное количество жидкости, что свидетельствовало о восстановлении тонуса желудочной стенки и косвенно указывало на нормализацию эвакуаторной функции.

Грубых деформаций культи желудка не выявлено. Эвакуация контрастного вещества была порционной, начиналась через 3–4 мин после заполнения культи бариевой взвесью. Время полного опорожнения культи желудка в сравнении с ближайшим послеоперационным периодом изменилось незначительно и составляло в среднем $95 \pm 12,5$ мин. Ширина гастродуоденоанастомоза варьировала от 1,4 до 1,9 см, при всех исследованиях анастомоз был сомкнут, раскрывался при поступлении бариевой взвеси и после прохождения небольшой порции смыкался.

Результаты рентгенологического исследования показывают порционно-ритмичный тип эвакуации из культи желудка, различные фазы деятельности функционально активного анастомоза. Порционно-ритмичная эвакуация контрастного вещества зафиксирована при всех исследованиях; ускоренной или молниеносной эвакуации бариевой взвеси не выявлено. Результаты исследования моторно-эвакуаторной функции культи желудка представлены в табл. 6.

Таблица 6

Моторно-эвакуаторная функция культи желудка у пациентов I группы по данным рентгенологического исследования

Показатели	До операции (n=33)		7-14 сут (n=39)		1,5–6 мес (n=38)		1–5 лет (n=36)	
	абс.	%	абс.	%	абс.	%	абс.	%
Эвакуация из культи желудка								
менее 30 мин	21	63,6	-	-	-	-	-	-
от 30 до 60 мин	7	21,2	13	33,3	13	34,2	7	19,4
более 60 мин	5	15,2	26	66,7*	25	65,8	29	80,6*
Тонус и перистальтика культи желудка								
ослабленные	6	18,2	29	74,4	5	13,2	2	5,5
нормальные	4	12,1	3	7,7	26	68,4*	28	77,8*
повышенные	23	69,7	7	17,9	7	18,4	6	16,7
Тип опорожнения культи желудка								
порционно-ритмичный	2	6,1	9	23,1	32	84,2*	31	86,1*
смешанный	9	27,2	23	59,0	5	13,2	4	11,1
непрерывный	22	66,7	7	17,9	1	2,6	1	2,8

Примечание: проценты указаны от количества пациентов в данный период обследования.

* Уровень статистической значимости различий $p < 0,05$ по сравнению с аналогичными показателями до операции.

Исследования, выполненные в вертикальном положении, показали, что клапан-створка, определяющийся в виде свободно свисающей с верхней полуокружности соустья полулунной складки, смещается свободным краем при ретроградном движении контрастного вещества к гастродуоденоанастомозу, перекрывая просвет последнего, тем самым предотвращая дуоденогастральный рефлюкс.

Другим важным признаком восстановления моторно-эвакуаторной функции культи желудка являлось время ее полного опорожнения от контра-

стного вещества, которое в среднем составило $102 \pm 3,5$ мин. Первичная эвакуация начиналась через 2–3 мин после приема всей порции бариевой взвеси. При появлении глубокой перистальтической волны гастродуоденоанастомоз раскрывался, пропуская небольшую порцию контраста, и вновь смыкался.

Эвакуация из культи желудка обеспечивается тремя факторами: возрастанием тонического напряжения стенок культи желудка, внутрипросветным давлением, а также «насосным» эффектом двенадцатиперстной кишки, который возникает во время ее мигрирующего моторного комплекса.

Рентгеноскопия пациентов второй группы после операции реконструктивной еюногастропластики

В различные сроки после еюногастропластики прослежена судьба 18 пациентов (одна больная умерла через 9 мес после реконструктивной операции от рака прямой кишки).

Если до реконструктивной операции в дистальном отделе пищевод был расширен, то в различные сроки после операции также сохранялось его расширение в более проксимальных отделах по отношению к пищеводно-кишечному анастомозу.

Зона пищеводно-кишечного анастомоза как в ближайшие, так и в отдаленные сроки после операции во всех случаях сохраняла проходимость. Длительной задержки бариевой взвеси при вертикальном положении больного в дистальном отделе пищевода выше пищеводно-кишечного анастомоза мы не отмечали. Даже у 2 пациентов, которые предъявляли жалобы на непостоянные затруднения проглатывания, в ближайшем периоде после операции контрастное вещество ритмично поступало в трансплантат.

В отдаленные сроки после операции (от 1 года до 5 лет) проведенное рентгенологическое исследование показало сохранение органической и функциональной состоятельности эзофагоеюноанастомоза. Размеры пищевода, состояние его слизистой оболочки расценивались как неизмененные. Ширина максимального раскрытия эзофагоеюноанастомоза в среднем составляла 10 ± 2 мм, рубцовых деформаций в зоне анастомоза не выявлено. При всех исследованиях анастомоз был сомкнут, раскрывался после приема небольшого количества контрастного вещества, дальнейшее поступление бариевой взвеси в трансплантат осуществлялось средними порциями. На прицельных рентгенологических снимках инвагинационный клапан определялся в виде складок слизистой, свисающих в просвет кишки, и четко контурировался на фоне трансплантата.

Следует подчеркнуть, что реконструированный эзофагоэнтероанастомоз служит не только регулятором поступления контрастной массы из пищевода, но и, что не менее важно, является сдерживающим механизмом на пути обратного тока содержимого из трансплантата в пищевод.

При этом основная роль в обеспечении порционности прохождения пищи принадлежит мышечному жому, который находится в сомкнутом состоянии и, раскрываясь, пропускает порцию контрастной массы. Инвагинационный клапан осуществляет арефлюксную функцию, надежно препятствуя

забросу кишечного содержимого в пищевод, о чем свидетельствуют рентгенологические исследования пациентов в положении Тренделенбурга.

Еюнодуоденоанастомоз у 17 (89,5%) пациентов был сомкнут. Эвакуаторная функция трансплантата начиналась сразу после приема контрастного вещества, при этом у большинства пациентов первая порция бариевой взвеси уходила в двенадцатиперстную кишку, после чего анастомоз снова смыкался и дальнейшая эвакуация носила порционно-ритмичный характер. При этом имелась отчетливая зависимость от перистальтики двенадцатиперстной кишки. Полученные результаты исследования моторно-эвакуаторной деятельности трансплантата представлены в табл. 7.

Таблица 7

Моторно-эвакуаторная функция трансплантата у пациентов II группы по данным рентгенологического исследования

Показатели	До операции (n=19)		7-14 сут (n=19)		1,5–6 мес (n=19)		1–5 лет (n=17)	
	абс.	%	абс.	%	абс.	%	абс.	%
Эвакуация из трансплантата								
менее 30 мин	5	26,3	3	15,8	1	5,3	1	5,9
от 30 до 60 мин	12	63,2	6	31,6	7	36,8	4	23,4
более 60 мин	2	10,5	10	52,6	11	57,9*	12	70,6*
Тонус и перистальтика трансплантата								
ослабленные	4	21,1	12	63,2	6	31,6	3	17,6
нормальные	2	10,5	5	26,3	12	63,1*	11	64,7*
повышенные	13	68,4	2	10,5	1	5,3	3	17,6
Тип опорожнения трансплантата								
порционно-ритмичный	0	-	-	-	13	68,4*	14	82,3*
смешанный	2	10,5	7	36,8	4	21,1	2	11,8
непрерывный	17	89,5	12	63,2	2	10,5	1	5,9

Примечание: проценты указаны от количества пациентов в данный период обследования.

* Уровень статистической значимости различий $p < 0,05$ по сравнению с аналогичными показателями до операции.

У одного больного эвакуация была непрерывной, анастомоз зиял. При этом опорожнение трансплантата наступило в течение первых 40 мин, а через 1 ч бариевая взвесь определялась в дистальных отделах тонкой кишки. У этого пациента при клиническом обследовании установлен диагноз демпинг-синдрома средней степени тяжести. Ретроградное поступление бариевой взвеси при антиперистальтических движениях двенадцатиперстной кишки (в положении лежа на животе) установлено у 1 (5,3%) пациента. В остальных случаях отмечалась хорошая арефлюксная функция клапана-створки, сформированного в области еюнодуоденоанастомоза.

Таким образом, при рентгенологических исследованиях пациентов II группы в разные сроки отдаленного послеоперационного периода не было отмечено существенных различий между состоянием тонуса, глубиной перистальтических волн, темпом и ритмом эвакуации из трансплантата. У всех

больных, перенесших реконструктивную гастропластику по поводу постгастрэктомического синдрома, выявлена нормальная моторно-эвакуаторная деятельность пищевода-кишечного комплекса.

При этом ведущая роль в восстановлении ритма и скорости эвакуации из трансплантата принадлежит сформированному еюнодуоденоанастомозу, от функциональной активности которого в большой степени зависит не только порционность, но и сроки опорожнения трансплантата. Сформированные в области соустьев инвагинационные клапаны из подслизисто-слизистых тканей сохраняли свою структуру и арефлюксные свойства в отдаленный послеоперационный период.

Дуоденография выполнена 29 (50,0%) пациентам. Нормальный тонус, перистальтика и эвакуация контрастного вещества из двенадцатиперстной кишки в течение 10–25 мин наблюдалось у 27 (46,6%) пациентов, у 2 (3,4%) имелась гипотония, расширение нижнегоризонтального отдела кишки и задержка эвакуации из нее на 40–50 мин. При этом у одного из них зафиксированы рентгенологические признаки дуоденогастрального рефлюкса.

Трансабдоминальная ультрасонография

Ультразвуковое исследование пищевода, культы желудка и трансплантата в ближайшие и отдаленные сроки после операции было проведено 36 (94,7%) пациентам первой и 17 (89,5%) – второй группы. При трансабдоминальной ультрасонографии у пациентов первой и второй группы после оперативного лечения наружный размер абдоминального отдела пищевода составлял $13 \pm 1,6$ мм.

Исследования моторной функции культы желудка и трансплантата, заключающиеся в анализе частоты, скорости и амплитуды перистальтической волны, показали, что в подавляющем большинстве случаев (53, или 91,4%), имевшиеся в раннем послеоперационном периоде явления гипотонии стенки исследуемых органов отсутствовали в отдаленные сроки наблюдения.

Так, частота перистальтической волны у этих пациентов характеризовалась следующими ультразвуковыми показателями: 3 волны в минуту с интервалами 18–21 с, при этом скорость волны составляла 2,0–2,5 мм/с, а амплитуда – от 20 до 70%, что соответствует показателям неоперированного желудка.

Низкие показатели моторной функции культы желудка и трансплантата в отдаленные сроки послеоперационного периода зафиксированы у 4 (10,5%) пациентов первой группы и у 5 (26,3%) пациентов второй группы.

При ультразвуковом исследовании еюнодуоденального и гастродуоденальных соустьев их размеры были 20 ± 4 мм, протяженность по длиннику – 15 ± 4 мм, открытый просвет в ультразвуковом изображении составлял 8 ± 1 мм. Клапанные структуры выглядели как образования средней эхогенности высотой 14–18 мм. Ультрасонографическое исследование позволило наглядно определить механизм арефлюксной функции клапанных структур.

При возникновении антиперистальтической волны двенадцатиперстной кишки сформированные клапанные структуры смещались в сторону просвета

гастродуоденоанастомоза и еюнодуоденоанастомоза, полностью его закрывали.

Дуоденогастральный рефлюкс выявлен у 3 (8,3%) из 36 обследованных первой группы. У 2 пациентов зафиксирован рефлюкс I и II степени, у одного больного установлена III степень дуоденогастрального рефлюкса. Во второй группе дуоденальный рефлюкс верифицирован у 5 (29,4%) из 17 обследованных: у 3 пациентов рефлюкс I и II степени, у 2 – III степени. У остальных пациентов эхографические признаки дуоденогастрального рефлюкса не регистрировались.

Таким образом, на основании проведенных исследований пассажа рентгеноконтрастного завтрака и трансабдоминальной сонографии можно сделать следующее заключение. Возникающая у больных в раннем послеоперационном периоде гипотония культи желудка и трансплантата обуславливает замедленное опорожнение последних. Восстановление тонуса и перистальтики культи желудка и трансплантата происходит к исходу 6 мес после операции. В немалой степени этому способствует сформированный инвагинационно-клапанный еюнодуоденоанастомоз, который, являясь определенным барьером на пути беспрепятственного опорожнения культи и трансплантата, служит стимулом для перистальтических движений вышележащих отделов. Наблюдения за пациентами, оперированными по поводу демпинг-синдрома, показали, что через 1–2 года после реконструктивной операции моторная функция желудочно-кишечного тракта у них восстанавливается и достоверно не отличается от моторной функции ЖКТ у пациентов, которым редуоденизация была выполнена по поводу пептической язвы, рефлюкс-эзофагита и пр.

Эндоскопическое исследование пищевода, культи желудка и кишечного трансплантата у пациентов после редуоденизации

Эндоскопические исследования наиболее информативны и незаменимы в изучении оперированного желудка. Эзофагогастроскопия в ближайшие сроки после операции позволяет проводить визуальный контроль состояния верхних отделов желудочно-кишечного тракта, оценивать тип заживления и функциональное состояние сформированных соустьев, получать материал для морфологических исследований. В данный период в зоне анастомоза формируется статус, который будет определять дальнейшие изменения в оперированном желудке, так как в эти сроки купируются изменения, вызванные операционной травмой.

В ближайшие (3–6 мес) и отдаленные (от 1 года до 5 лет) сроки после операции изучали динамику изменений анастомозов, слизистой пищевода, культи желудка и трансплантата, выполняли забор биопсийного материала из стандартных точек.

Эндоскопическое обследование пациентов в ближайшие и отдаленные сроки после реконструкции анастомоза по Бильрот-II в функционально активный гастродуоденоанастомоз по Бильрот-I

При эндоскопическом обследовании пациентов первой группы в ближайшие и отдаленные сроки после операции отмечались общие закономерности восстановления основных морфофункциональных характеристик эзофагогастродуоденального комплекса.

Слизистая оболочка пищевода практически во всех случаях визуально имела обычную окраску. Функциональная недостаточность кардии имела у 8 (21,1%) больных, при этом у половины из них наблюдались явления катарального, а в одном случае – эрозивного эзофагита.

Культя желудка во всех случаях была средних размеров, шов малой кривизны культи желудка эпителизирован и определялся лишь по схождению складок слизистой передней и задней стенок культи. Складки слизистой культи желудка во всех случаях были продольными, высокими и сходились к анастомозу. Гипотония культи желудка, проявляющаяся наличием умеренного количества жидкости или пищи, принятой накануне, сохранялась у 14 (36,8%) пациентов.

Визуально воспалительные изменения культи желудка по типу поверхностного гастрита выявлены у 5 (13,2%) пациентов, при этом у 3 (7,9%) обнаружена примесь желчи в просвете культи желудка. Эрозии дистальной половины культи желудка установлены у 2 (5,3%), выраженные атрофические изменения – у 4 (10,5%) обследованных. В остальных случаях воспалительных изменений и эрозий слизистой оболочки культи желудка не выявлено.

Особое значение придавали диагностике дуоденогастрального рефлюкса. Во время эндоскопии учитывали функциональное состояние анастомоза, наличие регургитации.

У подавляющего большинства пациентов (36, или 94,7%) гастродуоденоанастомоз сомкнут, максимальный диаметр соустья колебался от 17 до 24 мм (средний размер $18,4 \pm 5,1$ мм), дефектов слизистой в зоне анастомоза не выявлено. У 2 (5,3%) больных соустье зияло, у одного обнаружен анастомозит 0 степени. Рубцового сужения анастомозов не выявлено. Клапан-створка имел вид полулунной складки слизистой, свисающей с передней полуокружности анастомоза и перекрывающей просвет соустья на $1/2-1/3$ его диаметра. Дефектов слизистой оболочки в области клапана не отмечалось.

В отдаленные сроки после операции эндоскопическое исследование выполнено 36 (92,3%) пациентам.

При всех исследованиях признаков рефлюкс-эзофагита выявлено не было, кардия сомкнута, свободно пропускала тубус аппарата. Зона эзофагофундорафии имела вид циркулярной желудочной складки высотой до 18–20 мм и была доступна макроскопической оценке при ретроградном осмотре. Содержимое оперированного желудка в большинстве случаев представляло собой умеренное количество желудочного сока, у одного пациента с примесью желчи. Слизистая культи желудка при эндоскопическом осмотре у 2 (5,6%) пациентов была атрофична и у 10 (27,8%) расценивалась как неизменная.

Гастродуоденоанастомоз в большинстве случаев сомкнут, активно перистальтировал. У 1 (2,8%) пациента отмечались признаки его недостаточности, рубцовых или дегенеративных изменений в зоне анастомоза не выявлено.

Во всех случаях в области гастродуоденоанастомоза визуализировался клапан-створка в виде полулунной складки высотой 15–18 мм, свисающей с передней стенки соустья, перекрывающий 2/3 просвета двенадцатиперстной кишки. Изменений слизистой оболочки в области инвагинационного клапана не было. Гастродуоденоанастомоз во всех случаях функционально активен, степень активности преимущественно II либо III, что соответствует физиологической норме.

При эндоскопическом исследовании в сроки 1–1,5 года у 2 (5,6%) из 36 обследованных больных I группы выявлено рецидивирование пептической язвы анастомоза.

Результаты хронометрических исследований показывают, что перистальтическая деятельность гастродуоденоанастомоза происходит при сокращении стенки культи желудка и двенадцатиперстной кишки. При раскрытом анастомозе хорошо видны сокращения двенадцатиперстной кишки, каждая 3–4-я перистальтическая волна сопровождается смыканием анастомоза. При прохождении перистальтической волны культи желудка наблюдается полное смыкание стенок анастомоза. Через 10–15 с при функциональной активности анастомоза II–III степени происходит его раскрытие, что позволяет проследить очередной цикл перистальтики двенадцатиперстной кишки, который приводит к сокращению анастомоза вне зависимости от перистальтической деятельности культи желудка.

Эндоскопически выраженный дуоденогастральный рефлюкс у этих больных не регистрировался. Слизистая двенадцатиперстной кишки без признаков острого воспаления. Явления хронического дуоденита отмечены у 4 (11,1%) больных. Просвет кишки визуально не расширен.

Таким образом, сопоставляя данные эндоскопических исследований в ближайший период наблюдения с результатами эндоскопической оценки пациентов в отдаленные сроки после реконструктивных операций, мы находим, что они отличаются низким процентом тонических и двигательных нарушений функции оперированного желудка, высокой функциональной активностью вновь сформированных анастомозов, отсутствием выраженных регургитационных осложнений и, как следствие, низким процентом воспалительных изменений слизистой оболочки оперированного желудка.

Однако у 2 (5,6%) пациентов отдаленные результаты лечения были омрачены рецидивом пептической язвы анастомоза, что потребовало проведения консервативной терапии.

Эндоскопическое обследование пациентов в ближайшие и отдаленные сроки после реконструктивной еюногастропластики

В ближайшие сроки после еюногастропластики эндоскопическое исследование выполнено всем пациентам II группы. Учитывая технические особенности реконструктивной операции, особое внимание было уделено

дистальным отделам пищевода, пищеводно-кишечному анастомозу, трансплантату и еюнодуоденоанастомозу. Полученные результаты изучения динамики воспалительных изменений слизистой пищевода представлены в табл. 8.

Таблица 8

Частота рефлюкс-эзофагита (классификация Savary – Miller) до операции и в различные сроки после операции у пациентов II группы

Степень рефлюкс-эзофагита	До операции		3–6 мес		1–3 года		От 3 до 5 лет	
	абс.	%	абс.	%	абс.	%	абс.	%
0	–	–	2	10,5	13	72,2	15	88,2
I	2	10,5	12	63,2	5	27,8	2	11,8
II	3	15,8	5	26,3	–	–	–	–
III	6	31,6	–	–	–	–	–	–
IV	8	42,1	–	–	–	–	–	–
Итого	19	100	19	100	18	100	17	100

Катаральный рефлюкс-эзофагит в ближайшие сроки после операции выявлен у 12 (63,2 %), флегмонозные изменения диагностированы у 5 (27,8%) пациентов. Следует отметить, что эти пациенты были оперированы по поводу тяжелого рефлюкс-эзофагита после гастрэктомии с «прямым» эзофагоеюноанастомозом.

Во всех случаях эзофагоеюноанастомоз сомкнут, при инсуффляции воздуха свободно раскрывается до 12–17 мм ($m = 14,1 \pm 0,7$ мм). Форма его была округлой в 6 (31,6%) случаях, овальной в 10 (52,6%) и щелевидной в 3 (15,8%). Инвагинационный клапан в виде полулунной складки. У одного пациента (5,3%) на задней полуокружности пищеводно-кишечного анастомоза сохранялся налет фибрина, у остальных пациентов воспалительных изменений со стороны пищеводно-кишечного анастомоза не отмечено.

Протяженность трансплантата от 13 до 19 см ($m = 12,4 \pm 4,26$ см), изменений его слизистой не зарегистрировано ни в одном случае.

Содержимым трансплантата были слизь и жидкость в незначительном количестве (не более 20,0 мл). Следы желчи обнаружены у 2 (10,5%) пациентов.

Заброс желчи в трансплантат во время исследования происходил у 3 (15,8%) больных. У этих же пациентов отмечалась гиперемия с налетом фибрина по линии еюнодуоденоанастомоза. Гипотония трансплантата у обследованных больных в указанные сроки не зафиксирована.

Еюнодуоденоанастомоз был функционально активным: сомкнут, раскрывался при инсуффляции воздуха, активно перистальтировал. Форма анастомоза округлая в 8 (42,1%) случаях, овальная в 9 (47,4%) и щелевидная в 2 (10,5%). Диаметр еюнодуоденоанастомоза при максимальном раскрытии составлял $21 \pm 1,7$ мм (от 18 до 25 мм).

Эндоскопическое исследование проксимальных отделов желудочно-кишечного тракта, проведенное в отдаленные сроки (от 1 до 5 лет) после операции 17 (89,5%) пациентам, показало следующее.

Изменения слизистой пищевода отсутствовали. Эзофагоеюноанастомоз был сомкнут, раскрывался при инсуффляции воздуха, свободно пропуская аппарат диаметром 11 мм. Максимальная ширина раскрытого анастомоза до 18 мм ($m = 15 \pm 2,3$ мм). Преобладающая форма анастомоза овальная – 15 (88,2%) случаев, реже округлая – 2 (11,8%) случая.

Длина трансплантата от 14 до 25 см ($m = 16 \pm 2,3$ см). При осмотре изменений слизистой трансплантата не выявлено. У 2 (11,8%) пациентов в момент осмотра в трансплантате присутствовали следы желчи. У остальных больных содержимым трансплантата была светлая слизь в незначительном количестве. Гипотонии трансплантата не отмечено ни в одном случае.

Еюнодуоденоанастомоз был сомкнут у всех пациентов, активно перистальтировал, раскрывался до 15–19 мм ($m = 16 \pm 2,7$ мм). Отека, гиперемии по линии шва анастомоза не наблюдалось. Изменения двенадцатиперстной кишки в виде хронического поверхностного дуоденита выявлены у 3 (17,6%) пациентов.

Таким образом, эндоскопическое исследование пациентов после редуоденизации свидетельствует, что в отдаленные сроки после операции признаки стенозирования анастомотического кольца отсутствуют. Сформированный инвагинационный клапан становится функционально активным, перистальтирует, не препятствуя естественному прохождению пищи, одновременно являясь сдерживающим механизмом для ретроградного заброса пищи и желчи из нижележащего отдела желудочно-кишечного тракта в вышележащие.

Отмеченное в ранние сроки после редуоденизации снижение тонуса трансплантата, обусловленное операционной травмой, купируется в период от 3 до 6 мес после операции.

Следовательно, можно заключить, что положительный эффект операции редуоденизации с полным купированием или значительным уменьшением симптомов болезни оперированного желудка обуславливается восстановлением трансдуоденального пассажа пищи, включением в акт пищеварения всей гепатопанкреатодуоденальной зоны, обеспечением порционно-ритмичного поступления пищи из культи желудка и трансплантата в нижележащие отделы кишечной трубки, что в свою очередь способствует нормализации моторики последней.

Эндоскопическая ультрасонография дистального отдела пищевода, пищеводно-кишечного и пищеводно-желудочного перехода после операции

По данным эндоскопической ультрасонографии у 23 (62,2%) пациентов первой группы и 9 (52,9%) – второй группы в отдаленные сроки после операции в области гастродуоденального и еюнодуоденального перехода визуализируется 10-слойная стенка. При этом отчетливо верифицируются сосудистые структуры в виде анэхогенных образований в продольном и поперечном сечении, что свидетельствует о сохранении их морфологической структуры, об отсутствии фиброзного замещения кишечной трубки. При сканировании передней полуокружности клапанных анастомозов визуализируются два до-

полнительных слоя зоны клапана-створки, состоящих из слизистой и подслизистой оболочек.

Таким образом, на основании результатов эндоскопической ультрасонографии в различные сроки после реконструктивных операций можно сделать следующие выводы.

1. Эндоскопическая ультрасонография более информативна по сравнению с традиционной эзофагоскопией. В ближайшие сроки после операции при эндоскопической ультрасонографии, в отличие от традиционной эзофагоскопии, у 6 (15,4%) пациентов первой группы и 5 (26,3%) – второй группы выявлены воспалительные изменения слизистой оболочки дистального отдела пищевода в виде ее утолщения. Это подтверждает, с одной стороны, тот факт, что процессы купирования воспалительных изменений в слизистой оболочке обратимы, а с другой – что длительность этого процесса индивидуальна и у части пациентов не завершается в сроки 3–6 мес после операции, что требует продолжения медикаментозного лечения и наблюдения.

2. Исследование динамики фиброзной трансформации структур стенки пищеводно-желудочного, пищеводно-кишечного перехода на фоне рефлюкс-эзофагита показывает сохранность фиброзного процесса слоев дистального отдела пищевода после устранения патологического агрессивного воздействия гастроэзофагеального, энтероэзофагеального рефлюкса, что является подтверждением необходимости более раннего оперативного лечения – до развития фиброзной трансформации структур стенки пищевода.

Оценка функционального состояния эзофагогастродуоденального комплекса по данным иономанометрии и электрогастрографии

Одной из основных целей разработки способа лечения рефлюкс-эзофагита было формирование в дистальном отделе пищевода зоны повышенного давления. Эзофагеальная манометрия проведена у 33 (84,6%) пациентов I группы и 19 (100%) пациентов II группы. Анализ данных, полученных при исследовании нижнего пищеводного сфинктера (НПС) и зоны пищеводно-кишечного анастомоза (ПКА), проводился в трех направлениях: установление границ области, оценка ее состоятельности и способности к релаксации при глотании.

Снижение среднереспираторного давления регистрировалось в области нижнего пищеводного сфинктера у 16 (48,5%) пациентов I группы и в области пищеводно-кишечного анастомоза у 8 (42,1%) пациентов II группы в дооперационный период, в ближайшие и отдаленные сроки после реконструктивных операций. В момент максимальной релаксации это давление увеличилось у 29 (87,9%) пациентов первой и у 17 (89,7%) пациентов второй группы.

Таким образом, по данным эзофагеальной манометрии давление в области пищеводно-желудочного и пищеводно-кишечного перехода после операции возрастает в 2 раза и практически не снижается в отдаленном периоде. Создание искусственных сдерживающих и арефлюксных структур уменьша-

ет способность зоны пищеводно-желудочного и пищеводно-кишечного перехода к расслаблению при глотании.

Гастродуоденальная манометрия

В ближайшие и отдаленные сроки у пациентов I группы после операции реконструкции анастомоза по Бильрот-II в модификации Гофмейстера-Финстерера в гастродуоденоанастомоз по Бильрот-I были проанализированы наиболее значимые показатели гастродуоденальной манометрии (ГДМ):

- 1) внутрижелудочное давление;
- 2) моторная активность дистального отдела культи желудка;
- 3) нарушение антродуоденальной координации;
- 4) амплитуда сокращений в ДПК и их ретроградное распространение;
- 5) продолжительность всего цикла мигрирующего моторного комплекса.

Проведен сравнительный анализ вышеперечисленных показателей гастродуоденальной манометрии через 1,5 мес, 6 мес, от 1 года до 5 лет после операции реконструкции анастомоза по Бильрот-II в модификации Гофмейстера-Финстерера в функционально активный гастродуоденоанастомоз по Бильрот-I (табл. 9).

Таблица 9

Показатели гастродуоденальной манометрии
в различные сроки после операции реконструкции анастомоза
по Бильрот-II в гастродуоденоанастомоз по Бильрот-I

Показатель	Через 1,5 мес n=36		Через 6 мес n=36		Через 1 год и более n=34	
	абс.	%	абс.	%	абс.	%
Внутрижелудочное давление						
Более 15 мм рт. ст.	23	63,9	20	55,6	15	44,1
Моторная активность дистального отдела культи желудка						
Сниженная	29	80,6	16	44,4	14	41,2
Нормальная	5	13,8	13	36,1	12	35,3*
Повышенная	2	5,6	7	19,5	8	23,5
Гастродуоденальная координация						
Некоординированная	21	58,3	14	38,9	12	35,3
Координированная	15	41,7	22	61,1	22	64,7*
Амплитуда сокращений в ДПК (мм рт. ст)						
Гиперкинетические	6	16,7	6	16,7	5	14,7
Нормальные	8	22,2	19	52,8	18	52,9*
Гипокинетические	22	61,1	11	30,5	11	32,4
Ретроградное распространение сокращений ДПК	9	25,0	8	22,2	8	22,5
Продолжительность всего цикла ММК (мин)						
Укороченный	6	16,7	5	13,9	8	23,5
Нормальный	13	36,1	17	47,2	15	44,1*
Удлиненный	17	47,2	14	38,9	11	32,3

Примечание: ММК – мигрирующий моторный комплекс. * Уровень статистической значимости различий $p < 0,05$ по сравнению с аналогичными показателями в раннем послеоперационном периоде.

Внутрижелудочное давление после операции имело тенденцию к прогрессирующему понижению и нормализации: в ближайшие сроки после операции оно снизилось у 16 (44,4%) пациентов, в отдаленном периоде – у 19 (55,9%).

Моторная активность дистального отдела культи желудка оказалась пониженной у 29 (80,6%) пациентов в раннем послеоперационном периоде. В ближайшие сроки после операции и в отдаленном периоде отмечалась нормализация моторной активности дистального отдела культи желудка у 12 (35,3%) пациентов.

Гастродуоденальная дискоординация в ближайшем послеоперационном периоде выявлена у 21 (58,3%) пациента.

К 6 мес после операции имелась тенденция к улучшению показателей координированности дистального отдела культи желудка и ДПК на 19,4%, в отдаленном периоде – на 23%. По данным ГДМ в отдаленном периоде после операции у 22 (64,7%) пациентов этот показатель был в пределах нормы.

Электрогастрография пациентов после реконструкции анастомоза по Бильрот II в модификации Гофмейстера-Финстерера в анастомоз по Бильрот I (первая группа)

При изучении электрической активности культи желудка у 33 (84,6%) пациентов первой группы до операции ни в одном случае не отмечено нормальных значений электрической активности в кардиальном отделе и теле культи до и после приема пищи.

В ближайшие сроки после реконструкции анастомоза Бильрот II в Бильрот I у 15 (45,4%) оперированных выявлена нормогастрия, в 11 (33,3%) случаях препрандиальная аритмия, в 5 (15,2%) – тахигастрия, у 2 (6,1%) больных – брадикастрия в теле культи желудка. Постпрандиальная дисритмия в теле культи желудка выявлена в варианте тахигастрии у 14 (42,4%), аритмия у 2 (6,1%), брадикастрия у 2 (6,1%) пациентов.

В отдаленные сроки после операции электрогастрография выполнена 31 (79,5%) пациенту. У 7 (22,6%) пациентов отмечалась препрандиальная аритмия в теле культи желудка, у 3 (9,7%) – брадикастрия и у 2 (6,4%) – тахигастрия. Постпрандиальная дисритмия (тахигастрия и аритмия) выявлена у 10 (32,3%) пациентов в теле культи желудка, у 2 (6,4%) больных – брадикастрия, у 19 (61,3%) оперированных отмечена нормогастрия.

Таким образом, электрогастрографические исследования у 31 (79,5%) пациента, проведенные в отдаленные сроки после операции, также свидетельствовали о восстановлении сократительной способности оперированного желудка у подавляющего большинства пациентов.

Морфологическая характеристика слизистой оболочки эзофагогастродуоденального комплекса после редуоденизации

При морфологическом исследовании биоптатов из зоны пищеводно-кишечного и пищеводно-желудочного анастомоза гистологические признаки хронического воспаления были выявлены у 12 (33,3%) больных первой груп-

пы и у 6 (35,3%) – второй группы. По данным исследования отмечалась гипертрофия слизистой оболочки с дис- и паракератозом, акантозом, субэпителиальным склерозом, дистрофией части эпителиальных клеток, вакуолизацией цитоплазмы клеток базального слоя и лимфогистиоцитарной инфильтрацией. Толщина слизистой оболочки пищевода в зоне анастомоза местами истончена и в среднем составляла $178,7 \pm 15,1$ мкм. В подслизистой основе встречались негустые, но достаточно распространенные лейколимфоцитарные инфильтраты, расширенные и полнокровные сосуды.

Изучение морфологической структуры слизистой оболочки оперированного желудка в отдаленные сроки после операции показало, что у 21 (58,3%) пациента слизистая была без изменений. У 10 (27,8%) пациентов наблюдалась картина поверхностного гастрита: утолщение и деформация стенок покровного эпителия, расширение и углубление желудочных ямок, плазмноклеточная инфильтрация поверхностных слоев слизистой оболочки без изменения самих желез.

Исследование морфологической структуры слизистой оболочки двенадцатиперстной кишки в ближайшие и отдаленные сроки после редуоденизации показало, что у 32 (88,9%) пациентов первой группы и у 14 (83,4%) – второй группы слизистая оболочка ДПК была без изменений. У 4 (11,1%) пациентов с гастродуоденоанастомозом и у 3 (17,6%) – с еюнодуоденоанастомозом наблюдались признаки хронического воспаления: наличие атрофии ворсинок, выраженная лимфоцитарно-плазмоцитарная инфильтрация стромы.

Секреторная функция культи желудка после операции

Исследование кислотопродуцирующей функции культи желудка в ближайшие и отдаленные сроки проведено 39 пациентам первой группы после реконструкции анастомоза по Бильрот-II в функционально активный гастродуоденоанастомоз по Бильрот-I.

В дооперационный период по данным исследования секреторной функции культи желудка у 17 (53,1%) из 32 пациентов I группы выявлена стимулированная гиперацидность, что в сочетании с отсутствием ощелачивающей функции антрального отдела указывало на неадекватность объема первичной резекции. Средние показатели составляли: БПК = $4,27 \pm 0,84$ ммоль/ч; МПКи = $11,38 \pm 1,13$ ммоль/ч; МПКг = $14 \pm 1,74$ ммоль/ч.

Резекция культи желудка приводила к достоверному уменьшению продукции соляной кислоты и пепсина. Полученные результаты исследований представлены в табл. 10. Как видно из таблицы, в ближайшие сроки после операции угнетение продукции соляной кислоты в базальную фазу отмечалось за счет снижения ее дебита в среднем на 87,5% и часового напряжения на 39,3%.

Оценка концентрации свободной соляной кислоты в стимулированном секрете продемонстрировала ее снижение на 80,9%. Концентрация и дебит пепсина уменьшались на 72,9 и 68,7% соответственно.

Показатели секреторной и ферментативной функции оперированного желудка в ближайшие и отдаленные сроки наблюдения (M±m)

Показатели тестов	Ближайшие сроки (1,5–6 мес), n=39		Отдаленные сроки (от 1 года до 5 лет), n=36	
	показатели секреции	процент снижения	показатели секреции	процент снижения
БПК (ммоль/ч)	0,53 ± 0,24	87,5	1,28±0,05*	78,1
ЧН (мл)	74 ± 5,78	39,3	54±7,45*	56,8
МПКи (ммоль/ч)	1,73 ± 0,37	84,8	2,33±0,48	84,3
ЧН (мл)	58 ± 8,72	57,5	47±8,43	61,8
МПКг (ммоль/ч)	2,81 ± 0,59	79,9	2,95±0,72	84,6
ЧН (мл)	93 ± 11,44	49,7	78 ± 9,56*	60,2
ППК	4,06± 1,25	76,3	3,32± 1,24	80,9
Концентрация пепсина (г/л)				
натошак	2,74±0,74	51,5	2,08±0,57*	62,2
базальный	6,32±0,67	72,9	5,16±0,48*	78,9
на инсулин	13,85±2,34	65,6	12,17±2,68*	68,1
на гистамин	18,13±3,9	72,7	16,92±4,92*	74,7
Дебит (г/ч)				
базальный	0,88±0,72	68,7	0,72±0,22	70,7
на инсулин	1,42±0,31	85,6	0,94±0,15	90,4
на гистамин	2,45 ± 0,56	83,7	1,24±0,18	86,3

Примечание: БПК – базальная продукция кислоты; МПК – максимальная продукция кислоты: и – на инсулин, г – на гистамин; ЧН – часовое напряжение секреции; ППК – пиковая продукция кислоты на гистамин; М – выборочное среднее; m – ошибка среднего; n – объем выборки. * – различия статистически значимы по сравнению с показателями в ближайшие сроки, p<0,05.

При изучении состояния секреции в отдаленные сроки после реконструкции анастомоза по Бильрот-II в функционально активный гастродуоденоанастомоз по Бильрот-I у всех обследованных пациентов отмечалась зависимость снижения продукции свободной соляной кислоты от времени, прошедшего после операции. Средние показатели составили: БПК = 1,28±0,05 ммоль/ч, МПКг = 2,95±0,72 ммоль/ч. Наблюдалось снижение желудочной секреции в сравнении с дооперационными показателями: БПК – 78,1%, МПКи – 84,3%, МПКг – 84,6%. Базальная ахлоргидрия выявлялась у 19 (35,2%) обследуемых, гистаминорефрактерная ахлоргидрия не обнаружена ни в одном случае, у 7 (13%) пациентов сохранялось нормацидное состояние.

Пепсинообразующая функция культи желудка страдала меньше, концентрация и дебит пепсина оставались сниженными на 62,2 и 70,7% соответственно. При этом следует отметить, что желудочная секреция у лиц с рефлюкс-гастритом и демпинг-синдромом была ниже (уровень статистической значимости различий p<0,05), чем у лиц, не имевших постгастрорезекционных осложнений, по средним показателям часового напряжения, общей кислотности и свободной соляной кислоты.

Наряду с фракционным желудочным зондированием 39 пациентам в ближайшие и 36 – в отдаленные сроки после операции проведено исследование кислотообразующей функции методом внутрижелудочной рН-метрии (табл. 11).

Угнетение кислотности и секреции желудочного сока наблюдалось у большинства оперированных нами пациентов. Уровень снижения зависел главным образом от уровня исходной секреции и объема выполненной желудочной денервации.

В отдаленный период при исследовании секреторной активности культуры желудка у 36 пациентов в базальную фазу отмечалось снижение кислотности в среднем на 58,6%, в стимулированную – на 32,4%, средние показатели базальной рН составили $2,3 \pm 0,57$ ммоль/ч.

Таблица 11

Исследование кратковременной внутрижелудочной рН-метрии после операции ($M \pm m$)

Этапы исследования	Реконструкция анастомоза по Бильрот-II в функционально активный гастродуоденоанастомоз по Бильрот-I	
	ближайшие сроки n =39	отдаленные сроки n =36
Базальная рН	$2,4 \pm 1,79$	$2,3 \pm 0,57^*$
1-й щелочной тест (мин)	$28 \pm 7,8$	$27 \pm 7,5^*$
Стимулированная рН	$1,9 \pm 1,04$	$2,0 \pm 0,74$
2-й щелочной тест (мин)	$24 \pm 9,1$	$28 \pm 6,1^*$
Оценка кислотности	гипоацидность	гипоацидность

Примечание: М – выборочное среднее; m – ошибка среднего; n – объем выборки. * – различия статистически значимы по сравнению с показателями в ближайшие сроки, $p < 0,05$.

Анализируя результаты исследований, следует отметить, что у всех пациентов получено гипоацидное состояние. При этом гистаминорефрактерная ахлоргидрия не выявлена. Значительное снижение кислотопродуцирующей функции культуры желудка свидетельствует об адекватном объеме выполненной резекции и препятствует рецидиву пептических язв.

Методом продолжительной (24-часовой) внутрижелудочной рН-метрии в послеоперационном периоде проведено исследование кислотопродуцирующей функции 37 больным. При этих исследованиях у всех пациентов регистрировалось гипоацидное состояние.

По данным суточного рН-мониторинга осуществлен сравнительный анализ результатов до и после реконструкции анастомоза по Бильрот-II в функционально активный гастродуоденоанастомоз по Бильрот-I. Дуоденогастральный рефлюкс установлен в ночное время у 2 (5,4%) пациентов. Следует отметить, что у этих больных при хронометрии эндоскопических исследований диагностирован функционально пассивный вновь сформированный гастродуоденоанастомоз.

Продолжительные рефлюксы как в ближайшие, так и в отдаленные сроки после операции у обследованных пациентов не отмечались.

Полученные нами объективные данные свидетельствуют, что во все сроки наблюдения кислотообразующая функция культи желудка не утрачивалась полностью и способствовала нормализации пищеварительной функции желудочно-кишечного тракта.

Основные виды обмена после редуоденизации

Содержание эритроцитов и гемоглобина. В исследование было включено 52 пациента. Шесть больных, оперированных по поводу пептической язвы, которая осложнилась кровотечением, были исключены из данного исследования в силу того, что анемия у них явилась результатом повторных желудочно-кишечных кровотечений, а не прямым следствием перенесенной операции.

Из 52 пациентов с болезнью оперированного желудка только у 15 (28,8%) не выявлено снижения уровня гемоглобина менее 115 г/л и эритроцитов менее $4,0 \times 10^{12} \text{ л}^{-1}$. Это были 9 (17,3%) пациентов первой группы и 6 (11,5%) – второй группы с небольшим (до 3 лет) сроком после первой операции.

У остальных 37 (71,2%) пациентов отмечалось снижение концентрации как гемоглобина ($112 \pm 9,8 \text{ г/л}$), так и эритроцитов ($(3,7 \pm 0,5) \times 10^{12} \text{ л}^{-1}$).

Через 5 лет концентрация гемоглобина и эритроцитов оставалась практически неизменной в сравнении со сроком один год после операции – $132 \pm 10,9 \text{ г/л}$ и $(4,26 \pm 0,4) \times 10^{12} \text{ л}^{-1}$. Однако произошло повышение концентрации гемоглобина у пациентов второй группы до $129,3 \pm 10,2 \text{ г/л}$ и снижение у пациентов первой группы до $134,8 \pm 5,5 \text{ г/л}$. Содержание эритроцитов в обеих группах оставалось практически неизменным и составило соответственно $(4,1 \pm 0,24) \times 10^{12}$ и $(4,42 \pm 0,3) \times 10^{12} \text{ л}^{-1}$. Следует отметить, что ни в одном случае в отдаленном послеоперационном периоде мы не наблюдали гипо- или гиперхромных анемий.

Обмен белков. Одним из показателей функциональной полноценности метода операции является сохранение уровня концентрации общего белка плазмы крови и белковых фракций. Процессы, нарушающие утилизацию белка и в связи с этим весь белковый обмен, ведут к разрушению собственных белковых соединений организма, его истощению, нарушению синтеза гормонов и ферментов.

Так, при изучении белковых фракций имело место отчетливое снижение концентрации альбуминов на фоне повышенного уровня глобулиновой фракции. В табл. 12 приведены данные концентрации общего белка и белковых фракций у пациентов до и после редуоденизации.

Таким образом, результаты проведенного исследования показывают, что операция редуоденизации способствует не только восстановлению содержания общего белка плазмы, но и нормализации альбумин-глобулинового коэффициента.

Динамика концентрации общего белка и белковых фракций у пациентов до и в разные сроки после редуоденизации ($M \pm m$)

Сроки исследования	Группы исследования	Исследуемые показатели		
		альбумин (г/л)	глобулин (г/л)	общий белок (г/л)
До операции	I группа n=38	32,1±2,9	26,9±1,5	59±5,1
	II группа n=19	31,8±3,2	26,7±1,9	58,5±3,2
Через 3 мес после операции	I группа n=38	31,7±2,7	31,3±2,1	63±3,4
	II группа n=19	30,7±2,3	31,3±2,1	62±3,8
Через 6–12 мес после операции	I группа n=38	42,1±3,1	25,4±1,9	65,5±3,5
	II группа n=19	38,1±3,1	26,4±1,9	64,5±3,5
Через 1–5 лет после операции	I группа n=35	39,7±3,9*	24,5±2,5	64,2±2,9*
	II группа n=18	40,9±3,9*	23,8±2,5	64,7±2,9*

Примечание: М – выборочное среднее; m – ошибка среднего; n – объем выборки. * разница между показателями до операции и через 1-5 лет после операции статистически достоверна ($p < 0,05$).

Углеводный обмен. В послеоперационном периоде проба Штаубе – Трауготта проведена 56 пациентам в разные сроки после операции.

Гипергликемический коэффициент Бодуэна в течение года после операции оставался повышенным. Так, через 3 мес после операции он составил $98,1 \pm 18,5\%$, через 1 год – $89,1 \pm 21,2\%$ (при норме 35–80%).

У 5 (8,9%) пациентов в сроки до одного года сохранялась патологическая кривая с преобладанием второго пика. Через 3 – 5 лет после операции патологических типов гликемической кривой не отмечено, а коэффициент Бодуэна в эти сроки равнялся $77,6 \pm 6,4\%$, что соответствует нормальным показателям.

Таким образом, можно заключить, что операция редуоденизации, предусматривающая восстановление естественного пассажа пищи через двенадцатиперстную кишку, способствует нормализации показателей содержания углеводов крови, ликвидируя основу целого ряда постгастрорезекционных нарушений, связанных с гипо- или гипергликемией.

Перевариваемость основных ингредиентов пищи. В оценке различных операций на органах пищеварения состояние перевариваемости потребленной пищи имеет большое значение. У подавляющего большинства обследованных имело различные нарушения процессов переваривания. Так, значительное содержание в кале у 32 (82,1%) пациентов первой группы и 19 (100%) пациентов второй группы мышечных волокон, сохранивших попе-

речнополосатую исчерченность, указывало на нарушение перевариваемости белка, т.е. на недостаточность желудочного и особенно панкреатического и кишечного переваривания.

Наличие нейтрального жира у 27 (69,2%) пациентов первой группы и 18 (94,7%) – второй группы, выделяемого с испражнениями, свидетельствовало о нарушениях в первой фазе расщепления жиров. Значительное количество в экскрементах клетчатки и крахмала у 37 (79,5%) из 39 больных первой группы и 19 (100%) пациентов второй группы указывало на нарушение утилизации углеводов.

Спустя один год после восстановления трансдуоденального пассажа нарушения переваривания основных ингредиентов пищи значительно уменьшились. Особенно наглядно об этом свидетельствует переваривание жиров и углеводов: отсутствие в копрограммах крахмала у 34 (89,5%) из 38 пациентов первой группы и у 17 (89,5%) больных второй группы; незначительное присутствие нейтрального жира у 6 (15,8%) и 2 (10,5%) пациентов соответствующих групп.

Таким образом, редуоденизация способствует своевременному и оптимальному поступлению соков главных пищеварительных желез в ДПК и нижележащие отделы кишечника, обеспечивая полноценный контакт пищевого комка с этими соками, восстанавливая нормальное кишечное пищеварение, ликвидирует или значительно уменьшает проявления большинства постгастрорезекционных и постгастрэктомических расстройств.

Социальная и трудовая реабилитация больных после редуоденизации

Из 58 оперированных больных систематически наблюдались в ближайший период 56 (96,6%), в отдаленный период – 53 (91,4%).

До операции инвалидами II группы были 10 (20,8%) из 48 пациентов трудоспособного возраста (мужчины до 60, женщины до 55 лет), инвалидами III группы – 26 (54,2%) и 12 (25%) пациентов продолжали работать (рис. 10).

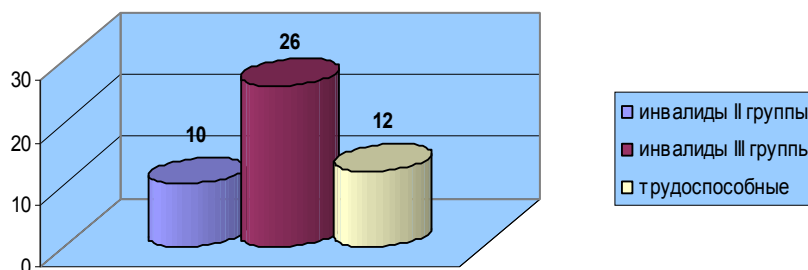
В послеоперационном периоде через 1,5–6 мес были обследованы все 58 пациентов. Характерным для данного периода оказалось повышение уровня качества жизни, особенно у пациентов с демпинг-синдромом. Общий ГИ составил $107,9 \pm 4,6$ балла. Самым наглядным повышением качества жизни было у пациентов, оперированных по поводу демпинг-синдрома, ГИ которых равнялся $103,5 \pm 5,2$ (до операции $89,2 \pm 5,1$ балла).

К работе по специальности вернулись 12 пациентов, которые трудились до операции. Из 26 пациентов-инвалидов III группы 9 (34,6%) были трудоустроены.

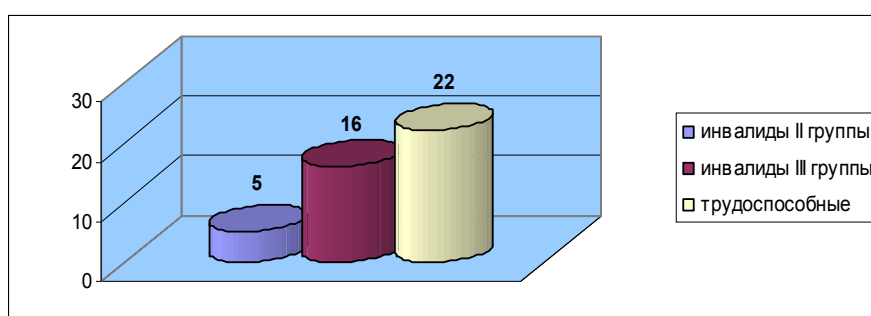
В сроки до 1 года после операции комплексное обследование проведено 57 пациентам.

Через год после операции из 10 пациентов со II группой инвалидности 5 (50%) были переосвидетельствованы и им назначена III группа. Из 26 пациентов с III группой инвалидности она оставлена у 16 (61,5%). У 10 (38,5%) пациентов группа инвалидности была снята (рис. 11).

Спустя три года после операции обследовано 56 пациентов, в том числе 38 после реконструкции анастомоза по Бильрот-II в функционально активный гастродуоденоанастомоз по Бильрот-I и 18 после реконструктивной еюногастропластики.



Р и с у н о к 10. Распределение пациентов по группам инвалидности до операции



Р и с у н о к 11. Распределение пациентов по группам инвалидности через год после операции

Гастроинтестинальный индекс у пациентов с болезнью оперированного желудка имел тенденцию к увеличению и составлял в среднем $120,2 \pm 4,1$ балла. В первой группе пациентов ГИ равнялся $122,7 \pm 4,1$ и во второй группе – $118,2 \pm 3,9$ балла.

Как и в первый год после операции, уровень качества жизни у пациентов с коротким анамнезом был несколько выше, чем у длительно болевших, соответственно $121,1 \pm 3,5$ и $117,8 \pm 4,1$ балла.

Через три года после операции инвалидом II группы оставался один пациент (инвалид по общему заболеванию). Один пациент после реконструктивной еюногастропластики был признан инвалидом III группы.

Из 21 пациента с III группой инвалидности она оставлена у 12 (57,1%). У остальных пациентов группа инвалидности была снята.

К работе вернулись 29 (63,04%) из 46 пациентов трудоспособного возраста, 8 (17,4%) вышли на пенсию по возрасту.

Симптомы демпинг-синдрома легкой степени в случае приема углеводистой пищи имели место у 2 (11,1%) пациентов после реконструктивной еюногастропластики и у 3 (7,9%) – после реконструкции анастомоза по Бильрот-II в функционально активный гастродуоденоанастомоз по Бильрот-I. Исключение быстроусвояемых углеводов из питания способствовало предупреждению или уменьшению приступов демпинг-реакции.

В сроки пять лет и более после операции обследовано 53 пациента, в том числе 36 после реконструкции анастомоза по Бильрот-II в функционально активный гастродуоденоанастомоз по Бильрот-I и 17 после реконструктивной еюногастропластики. При определении гастроинтестинального индекса получены следующие данные. Средний ГИ в обеих группах составил $119,9 \pm 3,2$ балла: в первой группе пациентов $121,8 \pm 3,6$ балла и во второй группе – $118,5 \pm 4,1$ балла.

Инвалидом II группы (по общему заболеванию) оставался один пациент. При обследовании через 5 лет инвалидность была оставлена у 6 (16,7%) больных первой группы и у 5 (29,4%) больных второй группы. При этом следует подчеркнуть, что причиной инвалидности в большинстве случаев являлись общие заболевания, ни в одном случае инвалидность не была назначена только по поводу болезни оперированного желудка.

ВЫВОДЫ

1. Комплекс диагностических исследований, включающий рН-метрию с определением желудочной секреции, ЭГДС с морфологическим исследованием биоптатов слизистой оболочки, эндоскопическую и трансабдоминальную ультрасонографию, рентгеноскопию, манометрию с определением степени недостаточности нижнего пищеводного сфинктера, электрогастрографию, позволяет определить характер и выраженность морфофункциональных изменений эзофагогастродуоденального комплекса и моторно-эвакуаторных расстройств, обусловленных исключением из пассажа пищи ДПК и наличием пищеводных и желудочных рефлюксов у больных с болезнями оперированного желудка.

2. Показаниями к выполнению реконструктивных операций с формированием функционально активных анастомозов являются органические и функциональные патологические синдромы тяжелой степени либо сочетание их в сроки до 3 лет после первичной операции.

3. Разработанные и внедренные в клиническую практику способы редуоденизации с формированием арефлюксных анастомозов после резекции желудка по Бильрот II в модификации Гофмейстера-Финстерера и после гастрэктомии, способствуют восстановлению физиологических функций верхних отделов желудочно-кишечного тракта у 94,7% больных.

4. Редуоденизация в сроки до 3 лет после операции достоверно способствует восстановлению содержания общего белка плазмы крови, и нормализации альбумин-глобулинового коэффициента, восстанавливает содержание гемоглобина и эритроцитов до физиологических значений, нормализует показатели содержания углеводов крови и кишечного пищеварения ($p < 0,05$ в сравнение с исходными показателями).

5. Восстановление трансдуоденального пассажа пищи создает лучшие условия для влияния естественных пищевых раздражителей, значительно снижает (от 87,5% Vs 17,6%) частоту морфологических и функциональных расстройств эзофагогастродуоденального комплекса в ближайшем послеоперационном периоде.

6. Создаваемые при реконструкции арефлюксные структуры проксимальных отделов желудочно-кишечного тракта сохраняют свою форму и размеры во все сроки наблюдений после операции. Функциональная активность соустьев приближается к физиологической норме, что обеспечивает восстановление резервуарной функции культи желудка и кишечного трансплантата, порционную эвакуацию их содержимого и препятствует рефлюксу в вышележащие отделы желудочно-кишечного тракта. Резервуарной ёмкость культи желудка возрастает с $862,5 \pm 23,9 \text{ см}^3$ до $1298,7 \pm 68,1 \text{ см}^3$ а трансплантата с $286,3 \pm 25,3 \text{ см}^3$ до $812,2 \pm 42,7 \text{ см}^3$ к исходу 3 лет после операции, что приближает их к объёму неоперированного желудка.

7. Внедрение новых технологий в реконструктивную хирургию болезни оперированного желудка позволяет снизить уровень инвалидизации (через три года после операции инвалидом II группы признан один пациент, у 21 пациента с III группой инвалидности она оставлена у 12 (57,1%); у остальных пациентов группа инвалидности была снята), обеспечивает возвращение к работе 63,04% пациентов трудоспособного возраста, что подтверждается ростом индекса качества жизни по шкале GIQLI (Gastro Intestinal Quality Life Index) с $97,5 \pm 3,4$ баллов в дооперационном периоде до $120,2 \pm 4,1$ баллов ($p < 0,05$) через 3 года после операции.

ПРАКТИЧЕСКИЕ РЕКОМЕНДАЦИИ

1. Комплексная диагностика природы патологических синдромов определяет выбор тактики лечения: реконструктивно-восстановительные вмешательства должны быть индивидуализированными в зависимости от характера органических и функциональных патологических синдромов. Срочного оперативного лечения требуют осложнения: прободение и кровотечение пептической язвы, острый синдром приводящей петли.

2. Показаниями к операции редуоденизации с формированием арефлюксных анастомозов являются органические и функциональные патологические синдромы тяжелой степени либо сочетание органических синдромов средней или тяжелой степени у пациентов в сроки до 3 лет после первичной операции при отсутствии положительной динамики на фоне полноценного консервативного лечения.

3. Предоперационная подготовка должна включать в себя проведение противовоспалительной и антисекреторной терапии, ежедневное двукратное промывание культи желудка антисептическими растворами, инфузионную терапию и парентеральное питание с целью коррекции анемии и гипоальбуминемии, дегидратации, электролитного дисбаланса и нарушений кислотно-основного состояния.

4. При формировании функционально активных соустьев необходимо тщательно соблюдать прецизионную технику кишечного шва И.Д. Кирпатовского в модификации Г.К. Жерлова, что способствует заживлению анастомотического кольца по типу первичного натяжения с минимальной воспалительной реакцией и без образования грубого рубца.

5. Проведение реконструктивно-восстановительных операций при лечении болезней оперированного желудка необходимо дополнять выполнением корригирующей операции в зоне пищеводно-кишечного перехода и кардии.

6. Основными принципами ведения послеоперационного периода являются: постоянная декомпрессия оперированного желудка в течение первых трех-четырех суток, энтеральное зондовое питание, ранняя активизация больных, коррекция водно-электролитных нарушений, профилактика развития осложнений общехирургического профиля.

7. Комплекс реабилитационных мероприятий раннего послеоперационного периода должен включать проведение курса лечения препаратами группы блокаторов центральных дофаминовых рецепторов (метоклопрамид) в общепринятых дозировках.

8. Реконструктивно-восстановительные операции следует выполнять в условиях специализированной гастроэнтерологической клиники.

СПИСОК РАБОТ, ОПУБЛИКОВАННЫХ ПО ТЕМЕ ДИССЕРТАЦИИ

1. Улучшение качество жизни больных с постгастрорезекционными расстройствами //Сборник «Исследование качества жизни в медицине»:- материалы Всероссийской конференции с международным участием, Санкт-Петербург, 2000.- С. 78. (Н.Э. Куртсеитов, Г.К. Жерлов, Д.В. Зыков, Н.П. Ефимов.)
2. Куртсеитов Н.Э. Способ лечения болезни оперированного желудка. // **Бюллетень ВСНЦ СО РАМН.-2002.- № 5- Том 2.- С. 84-88**
3. Куртсеитов Н.Э. Новые технологии формирования гастродуоденоанастомоза. // Н.Э. Куртсеитов// Материалы Всероссийской конференции хирургов. – Тюмень, 2003.- С.109-110.
4. Рациональная хирургическая тактика лечения больных с дуоденальными кровотечениями. // Сборник « Проблемы экологического воздействия на внутреннюю среду организма» материалы VI международного симпозиума и VII Чуйской научно-практической конференции. – Чолпон-Ата, 2003.- С. 78. (Н.Э. Куртсеитов, В.Я Митасов.)
5. Отдаленные результаты хирургического лечения постгастрорезекционного синдрома. Сборник « Проблемы экологического воздействия на внутреннюю среду организма» материалы VI международного симпозиума и VII Чуйской научно-практической конференции. – Чолпон-Ата .-2003.- С. 79. (Г.К. Жерлов, А.П. Кошель, Н.Э Куртсеитов.)
6. Пути улучшения результатов хирургического лечения язвенной болезни желудка и двенадцатиперстной кишки. Сборник « Проблемы экологического воздействия на внутреннюю среду организма» материалы VI международного симпозиума и VII Чуйской научно-практической конференции. – Чолпон-Ата .-2003.- С. 78. (Н.Э. Куртсеитов, В.Я Митасов.)
7. Оценка эффективности редуоденизации больных с постгастрорезекционным синдромом. //Сборник «Достижения современной гастроэнтерологии», материалы Всероссийской 11-й научно-практической конференции. //Сибирский журнал гастроэнтерологии и гепатологии.- 2003.- №16/17- С. 94-95. (Г.К. Жерлов, Д.В. Зыков, Н.Э. Куртсеитов, В.В. Нестеров.)
8. Выбор метода лечения болезни оперированного желудка. Сибирский журнал гастроэнтерологии и гепатологии.-2004.- №18.-С.69-70. (Г.К. Жерлов, А.П. Кошель, Н.Э. Куртсеитов, В.В. Нестеров.)
9. Хирургическая коррекция постгастрорезекционных расстройств с целью улучшения качества жизни пациентов. // Материалы V съезда общества гастроэнтерологов России и

XXXII сессии Центрального научно-исследовательского института гастроэнтерологии.- Москва, 2005.-С.553-554. (Г.К. Жерлов, Д.В. Зыков, Н.Э. Куртсеитов.)

10. Профилактика рефлюкс-эзофагита при операции реконструктивной еюногастропластики после гастрэктомии. // Материалы V съезда общества гастроэнтерологов России и XXXII сессии Центрального научно-исследовательского института гастроэнтерологии.- Москва, 2005.-С.554-556. (Г.К. Жерлов, Д.В. Зыков, А.П. Кошель, Н.Э. Куртсеитов.)

11. Результаты лечение рефлюкс-эзофагита при еюногастропластики. // Сборник «Новые технологии в хирургии»:-материалы международного хирургического конгресса.- Ростов-на – Дону, 2005.- С.160-161. (Д.В. Зыков, Г.К. Жерлов, А.П. Кошель, Н.Э. Куртсеитов.)

12. Пути улучшения результатов лечения больных с постгастрорезекционным синдромом. // **Бюллетень ВСНЦ СО РАМН. – 2005. - № 3.- С 296-298.** (Г.К. Жерлов, А.П. Кошель, Н.Э. Куртсеитов.)

13. Лечение рефлюкс-эзофагита при операции реконструктивной еюногастропластики после гастрэктомии. // **Бюллетень ВСНЦ СО РАМН. – 2005. - № 3.- С 294-295.** (Г.К. Жерлов, А.П. Кошель, Д.В. Зыков, Н.Э. Куртсеитов.)

14. Реконструктивные хирургические технологии лечения болезни оперированного желудка. // **Вестник Бурятского университета. Сер.11: Медицина. Вып 6. - Улан-Удэ : Издательство Бурятского университета, 2006г.- С 147-151.** (Г.К. Жерлов, А.П. Кошель, Н.Э. Куртсеитов, М.В. Артеменко, С.П. Савченко.)

15. Профилактика перитонита при реконструктивных операциях на желудке. // Бюллетень Восточно-Сибирского научного центра.-2007- №4 (56)-С-106.(Г.К. Жерлов, Д.В. Зыков Н.Э. Куртсеитов.)

16. Реконструкция пищеводно-кишечного анастомоза у больных после гастрэктомии по поводу рака желудка. // **Сибирский онкологический журнал.- 2009.- №2. – С.10-14.** (Г.К. Жерлов, А.П. Кошель, Н.Э. Куртсеитов, А.В. Карпович.)

17. Редуоденизация с формированием арефлюксных анастомозов в хирургии болезни оперированного желудка // **Клиническая медицина.-2011.- №2.- С. 45-48.** (Г.К. Жерлов, Н.Э. Куртсеитов, А.П. Кошель.)

18. Основные принципы диагностики и выбор способа лечения болезни оперированного желудка. // **Сибирский медицинский журнал.-2010.- №3 – С. 108-110.** (А.П. Кошель, Н.Э. Куртсеитов, С.С. Клоков, А.В. Карпович, Н.В. Севостьянова.)

19. Влияние редуоденизации с формированием арефлюксных анастомозов на состояние кишечного пищеварения. **Журнал «Хирург».- 2010.-№10 – С. 6-8.** (Н.Э. Куртсеитов, А.П. Кошель.)

20. Моторная функция желчного пузыря у пациентов после редуоденизации // **Вопросы реконструктивной и пластической хирургии. 2012.- Том 15, № 4 (43) – С73-76** (Н.Э. Куртсеитов, Г.Ц. Дамбаев, А.П. Кошель, Т.Г. Разоренова, А.Н. Вусик, М.М. Соловьев, О.А. Неделея)

21. Применение автономного стимулятора желудочно-кишечного тракта в лечении и профилактике постгастрорезекционный моторно-эвакуаторных расстройств. // **Вестник Росздрава 2012. - №4 – С 49-58.** (Н.Э. Куртсеитов, Г.Ц. Дамбаев, А.П. Кошель, А.Н. Вусик, М.М. Соловьев, А.М. Попов.)

22. Постгастрорезекционные синдромы как проблема реконструктивной хирургии // **Вопросы реконструктивной и пластической хирургии. 2012.- Том 15, № 1 (40) – С51-56.** (Г.Ц. Дамбаев, А.П. Кошель, М.М. Соловьев, Н.Э. Куртсеитов, А.М. Попов.)

23. Влияние редуоденизации на течение хронического панкреатита. // **Сибирский медицинский журнал.-2013.- №2 – С. 14-17.** (Н.Э. Куртсеитов, Г.Ц. Дамбаев, А.П. Кошель, А.Н. Вусик, М.М. Соловьев, А.М. Попов)

Патенты на изобретение

24. Способ хирургического лечения рефлюкс-эзофагита при операции реконструктивной еюногастропластики после гастрэктомии (патент РФ на изобретение) № 2148958 от 20.05.2000 г.
25. Способ лечения болезни оперированного желудка (патент РФ на изобретение) № 217.30.94. от 10.09.2001г.
26. Способ оценки недостаточности нижнего пищеводного сфинктера (патент РФ на изобретение) № 228025 от 10.08.2006 г.

СПИСОК СОКРАЩЕНИЙ

- ГДМ – гастродуоденальная манометрия
ГИ – гастроинтестинальный индекс
ГПОД – грыжа пищеводного отверстия диафрагмы
ДПК – двенадцатиперстная кишка
ЖКТ – желудочно-кишечный тракт
ММК – мигрирующий моторный комплекс
НПС – нижний пищеводный сфинктер
ПЖП – пищеводно-желудочный переход
ПКА – пищеводно-кишечный анастомоз
РЭ – рефлюкс-эзофагит
ТРНПС – транзиторная релаксация нижнего пищеводного сфинктера
ЭГГ – электрогастрография
ЭУС – эндоскопическая ультрасонография
ЭГДС – эзофагогастродуоденоскопия

**СВОЮ ДИССЕРТАЦИЮ
ПОСВЯЩАЮ
ПАМЯТИ МОЕГО УЧИТЕЛЯ
ЖЕРЛОВА ГЕОРГИЯ КИРИЛЛОВИЧА**

Тираж 150 экз. Заказ 433.
Томский государственный университет
систем управления и радиоэлектроники.
634050, г. Томск, пр. Ленина, 40.
Тел. (3822) 533018.