

УДК 616.314.18-002.4-002.2:616.72-002:616.517]-092
<https://doi.org/10.20538/1682-0363-2022-4-183-192>

Патогенетические аспекты взаимосвязи хронического генерализованного пародонтита и псориатического артрита

Порядин Г.В.¹, Захватов А.Н.², Паршина А.Ю.²

¹ Российский национальный исследовательский медицинский университет (РНИМУ) им. Н.И. Пирогова Россия, 117997, г. Москва, ул. Островитянова, 1

² Медицинский институт, Национальный исследовательский Мордовский государственный университет (МГУ) им. Н.П. Огарёва Россия, Республика Мордовия, 430005, г. Саранск, ул. Большевикская, 68

РЕЗЮМЕ

Патогенетическое единство механизмов прогрессирования хронического пародонтита и псориатического артрита подтверждается общими звеньями иммуновоспалительных реакций.

Патогенез хронического пародонтита заключается во взаимодействии микробного и иммунологического компонентов. Как хроническое иммуновоспалительное заболевание и следствие инфекционного триггера, который первоначально поражает мягкие ткани десен, пародонтит классически характеризуется разрушением периодонта и окружающих соединительных тканей. Нейтрофилы способствуют развитию пародонтита и участвуют в его прогрессировании, рекрутируя Т-хелперы 17 и стимулируя синтез активатора мембраносвязанного рецептора ядерного фактора каппа-β (RANKL), способствуя остеорезорбции.

Макрофаги как продуценты провоспалительных цитокинов (интерлейкин (IL)-1β, IL-6, IL-22, IL-23, фактор некроза опухоли), свободных радикалов, матриксных металлопротеиназ способствуют хронизации процесса. Деструкция тканей влечет за собой генерацию нейтрофилами активных форм кислорода, что на фоне снижения антиоксидантного потенциала ведет к развитию оксидативного стресса. Данные процессы в совокупности ведут к формированию патологической подвижности зубов, пародонтальных карманов, процессам остеорезорбции.

Ключевым фактором в формировании псориатического артрита на фоне пародонтита является гиперпродукция провоспалительных цитокинов в тканях-мишенях (кожа, суставы, микросреда десен) и развитие чрезмерного системного иммунного ответа на микробиоту, населяющую поверхность эпителия и ткани пародонта. Статистически подтвержденная корреляция развития деструкции пародонта с наличием псориатического артрита доказывает значимость эффектов воспалительного процесса как фона для развития коморбидной патологии. Повышенный синтез IL-17 выполняет ключевую роль в развитии иммунных реакций патологического костного ремоделирования и остеорезорбции при пародонтите и псориатическом артрите.

Ключевые слова: пародонтит, псориатический артрит, цитокины, свободнорадикальное окисление, воспалительный ответ, остеорезорбция

Конфликт интересов. Авторы декларируют отсутствие явных и потенциальных конфликтов интересов, связанных с публикацией настоящей статьи.

Источник финансирования. Авторы заявляют об отсутствии финансирования при проведении исследования.

Для цитирования: Порядин Г.В., Захватов А.Н., Паршина А.Ю. Патогенетические аспекты взаимосвязи хронического генерализованного пародонтита и псориатического артрита. *Бюллетень сибирской медицины*. 2022;21(4):183–192. <https://doi.org/10.20538/1682-0363-2022-4-183-192>.

✉ Захватов Алексей Николаевич, zachvatan78@mail.ru

Pathogenetic aspects of the development of psoriatic arthritis in people with generalized chronic periodontitis

Poryadin G.V.¹, Zakhvatov A.N.², Parshina A.Yu.²

¹ Pirogov Russian National Research Medical University
1, Ostrovityanova Str., Moscow, 117997, Russian Federation

² Medical institute, National Research Ogarev Mordovia State University
68, Bolshevistskaya Str., Saransk, 430005, Republic of Mordovia, Russian Federation

ABSTRACT

The pathogenetic mechanisms of progression of chronic periodontitis and psoriatic arthritis have common components in immune and inflammatory responses.

The pathogenesis of chronic periodontitis involves interaction of microbial and immunological components. As a chronic immune-mediated inflammatory disease and a consequence of an infectious trigger that originally affects gingival soft tissue, periodontitis is typically characterized by periodontal destruction and damage to adjacent connective tissues. Neutrophils contribute to the development of periodontitis and participate in its progression by recruiting T helper 17 cells and stimulating synthesis of the receptor activator of the nuclear factor kappa- β ligand (RANKL), contributing to bone resorption.

Macrophages as producers of proinflammatory cytokines (interleukin (IL)-1 β , IL-6, IL-22, IL-23, tumor necrosis factor (TNF)), free radicals, and matrix metalloproteinases contribute to the chronic course of the disease. Tissue destruction results in generation of reactive oxygen species by neutrophils, which, against the background of a decrease in the antioxidant potential, leads to development of oxidative stress. These processes together lead to tooth mobility, formation of periodontal pockets, and bone resorption.

The key factors in the formation of psoriatic arthritis against the background of periodontitis are overproduction of proinflammatory cytokines in target tissues (skin, joints, gingival microflora) and development of an excessive systemic immune response to the microbiota inhabiting the epithelial and periodontal tissues. A statistically confirmed correlation of the progression of periodontal destruction with the presence of psoriatic arthritis proves the significance of the effects of inflammation as a background for the progression of a comorbidity. Increased IL-17 synthesis plays a crucial role in the development of immune responses of pathological bone remodeling and bone resorption in periodontitis and psoriatic arthritis.

Keywords: periodontitis, psoriatic arthritis, cytokines, free radical oxidation, inflammatory response, bone resorption

Conflict of interest. The authors declare the absence of obvious or potential conflicts of interest related to the publication of this article.

Source of financing. The authors state that they received no funding for the study.

For citation: Poryadin G.V., Zakhvatov A.N., Parshina A.Yu. Pathogenetic aspects of the development of psoriatic arthritis in people with generalized chronic periodontitis. *Bulletin of Siberian Medicine*. 2022;21(4):183–192. <https://doi.org/10.20538/1682-0363-2022-4-183-192>.

ВВЕДЕНИЕ

В настоящее время воспалительные заболевания пародонта являются одной из актуальных проблем здравоохранения, приобретая высокую социальную значимость [1]. Данной патологией страдают около 95% взрослого населения в мире, которая в случае отсутствия должного и своевременного лечения приводит к появлению дефектов зубного ряда, снижая тем самым трудоспособность и качество жизни насе-

ления [2–6]. Распространенность заболевания пародонта в России составляет около 85%, у 53% населения отмечаются начальные воспалительные явления, у 12% – поражения средней и тяжелой степени [7–9].

При хроническом пародонтите возникают системные поражения с вовлечением в патологический процесс не только тканей пародонта, но и других органов и систем, приводящих к нарушению различных звеньев гомеостаза, в том числе иммунной системы [10]. Воспалительный процесс, повышенный

синтез провоспалительных цитокинов приводят к формированию ряда системных аутоиммунных патологий, из которых наибольшей значимостью обладают ревматические заболевания, а также тяжелые формы псориаза с поражением суставов [11].

Несмотря на широкий интерес к пародонтиту и системным расстройствам в течение последнего десятилетия, лишь в немногих работах рассматривалась связь между псориатическим артритом (ПсА) и хроническим пародонтитом [12, 13].

Анализ проведенных исследований показал повышение частоты встречаемости пародонтита у пациентов с ПсА. Так, например, в Дании в крупном когортном исследовании 6 428 пациентов, которые имели диагноз «псориатический артрит», было обнаружено, что частота пародонтита значительно выше, чем в контрольной популяции [14]. С. Ancuta и соавт. (2017) показали значительное снижение активности заболевания и улучшение состояния пародонта у пациентов с ПсА через 6 мес после начала приема антицитокиновых препаратов [15].

Связь между хроническим пародонтитом и ПсА носит двунаправленный характер. Повышенный риск развития псориаза был отмечен у пациентов с хроническими заболеваниями пародонта [13, 15–17]. Это дает основание предположить существование общих механизмов, определяющих взаимное отягчение течения этих распространенных заболеваний.

ИММУНОПАТОГЕНЕЗ ХРОНИЧЕСКОГО ГЕНЕРАЛИЗОВАННОГО ПАРОДОНТИТА

Патогенез хронического генерализованного пародонтита носит многофакторный характер и рассматривается как результат продолжающегося перекрестного взаимодействия бактериальных, иммунологических, воспалительных и генетических факторов [18]. Как хроническое иммуновоспалительное заболевание и следствие инфекционного триггера, который первоначально поражает мягкие ткани десен, пародонтит классически характеризуется разрушением периодонта и окружающей соединительнотканной матрицы [19].

Микробиологические аспекты развития хронического пародонтита заключаются в колонизации, главным образом, области поддесневых карманов грамотрицательными микроорганизмами, из которых наибольшей значимостью обладают *Aggregatibacter actinomycetemcomitans*, *Porphyromonas gingivalis*, *Tannerella forsythia* и *Treponema denticola* [17].

Воспалительный иммунный ответ запускается взаимодействием резидентных клеток с бактериальной биопленкой, прикрепленной к поверхности зуба, которая, фиксируясь, делает невозможным уничто-

жение иммунной системой грамотрицательных микроорганизмов, тем самым усиливая повреждение тканей пародонта [20]. Эпителий соединительной связки является первой структурой пародонта, которая сталкивается с бактериальным воздействием [21]. Выработка грамотрицательными анаэробными микроорганизмами основных ферментов (протеиназы, пептидил-аргинин дезаминазы (PPAD), гемолизина), а также метаболитов (метилмеркаптан и диметилсульфид) способствует разрушению фибронектина и ламитина, гидролизации коллагена, что облегчает прохождение бактерий через периодонт в соединительную ткань десны, где стимулируют эпителиальные клетки десен и фибробласты для запуска начальных воспалительных реакций [22].

Резидентные клетки пародонта обнаруживают бактериальные PAMP (патоген-ассоциированные молекулярные паттерны) [23], которые связываются с толл-подобными рецепторами (TLR4/2), запуская рекрутирование протеинкиназ, что, в конечном счете, вызывает активацию провоспалительных факторов транскрипции, таких как ядерный фактор каппа В (NFκB) и белок-активатор 1 (AP-1), стимулирующих экспрессию генов, отвечающих за синтез провоспалительных цитокинов, тем самым приводя к усилению воспаления [24]. Кроме того, фибробласты десневой ткани стимулируют разрушение и дезорганизацию волокнистого компонента внеклеточного матрикса пародонта за счет увеличения продукции и активности матриксных металлопротеиназ (ММР) [25].

Вследствие миграции иммунокомпетентных клеток в десневую щель возникает инфильтрация пародонтальных тканей нейтрофилами, что ведет к увеличению синтеза цитокинов и хемокинов, обладающих провоспалительными и противовоспалительными свойствами [22]. Нейтрофилы индуцируют рекрутирование CD4+ Т-хелперов 17 (Th17), отвечающих за продукцию IL-17, а также стимулируют синтез активатора мембраносвязанного рецептора ядерного фактора каппа-β (RANKL), что ведет к резорбции альвеолярной кости остеокластами [25].

Макрофаги представляют собой важные источники провоспалительных цитокинов, таких как интерлейкин-1 (IL-1), фактора некроза опухоли (TNF), ММР и простагландина E2 [26], которые повышаются в десневой ткани больных с хроническим пародонтитом [25]. Исследования показали прямую корреляцию макрофагальной инфильтрации с тяжестью пародонтита, что в значительной степени способствует усилению деградации коллагенового матрикса в соединительной ткани пародонта [27]. Макрофаги могут подвергаться классической (M1)

или альтернативной (M2) активации. Макрофаги M1 индуцируются микробными агентами или цитокинами Th1 и демонстрируют высокую фагоцитарную способность и повышенную экспрессию провоспалительных цитокинов, костимулирующих и антимикробных молекул. Напротив, макрофаги M2 индуцируются цитокинами Th2 и секретируют высокие уровни IL-10 и трансформирующего фактора роста β 1. Следовательно, они обладают иммунорегулирующими свойствами и способствуют пролиферации клеток и регенерации тканей [28]. В экспериментальных моделях пародонтита отмечалось наличие как макрофагов M1, так и макрофагов M2, но с преобладанием подвида M1, что говорит об активации иммунного ответа с повышенной выработкой провоспалительных цитокинов [27].

При хронизации воспалительного процесса лимфоциты проникают в ткани пародонта, высвобождая воспалительные и иммунные молекулярные медиаторы, изменяющие баланс метаболизма костной ткани, определяя переход от гингивита к пародонтиту [25]. Активация адаптивного иммунитета оказывает большое влияние на потерю костной массы, связанную с В- и Т-лимфоцитами, поскольку эти клетки являются основными клеточными источниками активатора RANKL во время воспаления пародонта [28].

RANKL является цитокином, относящимся к семейству TNF, который может связываться с рецепторами на мембранах и стимулировать дифференцировку остеокластов, слияние клеток и их активацию, что приводит к остеорезорбции [28]. Остеобласты и стромальные клетки костного мозга преимущественно экспрессируют рецептор к RANKL, связанный с мембраной, который индуцирует остеокластогенез посредством контакта клеток с предшественниками остеокластов. Активированные Т- и В-клетки продуцируют как мембраносвязанные, так и растворимые формы RANKL [22]. Растворимый RANKL может индуцировать остеокластогенез независимо от прямого контакта между инфильтрирующими лимфоцитами и предшественниками остеокластов на поверхности кости. RANKL является активатором остеокластов и молекулярным сигналом, непосредственно ответственным за резорбцию кости, который взаимодействует с ассоциированным с ним рецептором RANK на поверхности остеокластов и их предшественников, что запускает его рекрутирование на поверхности кости с последующей активацией клеток [29].

Остеопротегерин (OPG) представляет собой растворимый белок, который обладает способностью блокировать биологические функции RANKL путем конкурентного ингибирования [30]. При пародонтите увеличение RANKL/OPG способствует ре-

крутированию предшественников остеокластов, которые во взаимодействии с провоспалительными цитокинами, экспрессированными лимфоцитами Th1, способствуют резорбции кости [29].

Кроме того, Th1-лимфоциты играют важную роль в возникновении и прогрессировании пародонтита за счет повышения уровня интерферона γ (IFN- γ) [24]. IL-1 β и TNF, секретируемые Th1-лимфоцитами, вызывают расширение сосудов, стимулируют активацию эндотелиальных клеток, увеличивают выработку хемокинов; участвуют в активации нейтрофилов и стимулируют секрецию MMP [25]. Th2-лимфоциты являются основным клеточным источником IL-4, который способствует секреции IgE плазматическими клетками и альтернативной активации макрофагов по IFN-зависимому пути.

В патогенезе хронического пародонтита значительная роль отводится процессам перекисного окисления липидов [31]. Прогрессирующие деструктивные процессы в пародонтальных тканях влекут за собой генерацию активных форм кислорода (АФК) нейтрофилами и последующее перекисное окисление липидных структур мембран клеток [32]. Недостаточный антиоксидантный потенциал клеток, проявляющийся невозможностью нейтрализации АФК, ведет к развитию оксидативного стресса, формированию метаболических нарушений и развитию вторичных деструктивных изменений [32]. В таких условиях отмечается нарушение процессов регенерации, формирование пародонтальных карманов и прогрессирование процессов остеорезорбции [30].

ИММУНОПАТОГЕНЕТИЧЕСКИЕ АСПЕКТЫ РАЗВИТИЯ ПСОРИАТИЧЕСКОГО АРТРИТА

Псориатический артрит представляет собой хронический прогрессирующий воспалительный процесс, ассоциированный с псориазом, характеризующийся преимущественной локализацией в тканях опорно-двигательного аппарата и приводящий к развитию эрозивного артрита, внутрисуставного остеолита и спондилоартрита [33].

Этиологические факторы, лежащие в основе развития ПсА, в настоящее время недостаточно изучены. Заболевание развивается в результате сложного взаимодействия генетических, иммунологических факторов и факторов внешней среды [34]. Около 40% пациентов с ПсА имеют отягощенный семейный анамнез, в связи с чем риск развития данного заболевания у них увеличивается в 27–50 раз [35, 36]. В последние годы проводились исследования по выявлению генетических маркеров ПсА, в ходе которых у каждого третьего пациента выявлялся антиген комплекса гистосовместимости HLA-B27

[33–36]. Генетические ассоциации при ПсА включают HLA-B*08:01, HLA-B*27:05, HLA-B*38:01, HLA-B*39:01, HLA-B*57:01 и HLA-C*06:02 [36]. HLA-B27 связан с аксиальным поражением, тогда как HLA-B38 и HLA-B39 – с полиартритом [37]. Не-HLA-гены, связанные с ПсА, включают IL-23R [34].

Бактериальная инфекция, курение, ожирение, стресс и травма являются факторами внешней среды, повышающими риск развития ПсА, особенно у лиц молодого возраста [38]. Псориатический артрит считают Т-клеточно-опосредованным заболеванием, при котором происходит активация клеточного иммунитета в коже и синовии с последующей гиперпродукцией и дисбалансом ключевых про- и противовоспалительных цитокинов, таких как фактор некроза опухоли (TNF), IL-1 β , IL-6, IL-12, IL-17, IL-23 и хемокинов [39].

Генетическая предрасположенность в совокупности с факторами окружающей среды (бактериальная инфекция, механическая травма) инициируют хронический воспалительный процесс, затрагивающий в первую очередь ткани суставов [38]. Повторяющееся механическое воздействие способствует образованию воспалительных инфильтратов, состоящих из моноцитов, дендритных клеток, нейтрофилов, а также Т-клеток в синовиальной оболочке [40]. Дендритные клетки высвобождают IL-12 и IL-23, что приводит к дифференцировке наивных Т-клеток в Th1 и Th17 соответственно и к снижению выработки Т-регуляторных (Treg) клеток [41]. Аномальная активация оси IL-23/Th17 является доминирующей патологией при ПсА. IL-23 запускает активацию сигнальных путей тирозинкиназы 2 (TYK2), Янус-киназы 2 (JAK2), которые способствуют фосфорилированию и активации сигнального белка STAT3 (Signal transducer and activator of transcription 3), увеличивающего экспрессию фактора транскрипции ROR γ t. Последний стимулирует выработку IL-17, IL-21, IL-22, гранулоцитарно-макрофагального колониестимулирующего фактора (GM-CSF) и TNF, тем самым способствуя воспалению тканей [42]. Помимо IL-23, дифференцировка наивных Т-клеток в клетки Th17 стимулируется IL-1 β , IL-6 и трансформирующим фактором роста β [41].

При ПсА энтезис считается начальным очагом воспалительного процесса, который распространяется на другие периартикулярные и суставные структуры, приводя к развитию синовита, дактилита, спондилита, остита [43]. Важным ранним медиатором энтезита является простагландин E2 (PGE2), который вызывает вазодилатацию и облегчает рекрутирование нейтрофилов из костного мозга в ме-

ста прикрепления сухожилий к костям. Нейтрофилы усиливают воспаление, высвобождая протеазы и АФК. PGE2 также способствует продукции IL-17 Т-клетками [44].

Прогрессирование воспаления из внесуставных структур, т.е. энтезита сухожилий разгибателей и воспаления перитендона, распространяется на внутрисуставное воспаление, принимая форму синовита [43]. Синовит ПсА характеризуется гиперплазией слизистого слоя с увеличением количества фибробластоподобных синовиоцитов и макрофагов, извитой гиперваскуляризацией, наличием гиперемированных ворсин и субсиновиального инфильтрата из Т- и В-клеток, нейтрофилов, тучных клеток и моноцитов/макрофагов. Удлиненные, расширенные, густые и извилистые сосуды указывают на повышенный ангиогенез [45, 46]. В синовиальной оболочке при ПсА наблюдается высокая экспрессия IL-17A, рецепторов IL-17, где цитокин IL-17A принимает непосредственное участие в костно-хрящевой деструкции [44].

Ремоделирование является уникальной особенностью ПсА [46]. При ПсА IL-17 усиливает остеокластогенез, тогда как IL-22 способствует остеобластогенезу. Таким образом, наличие баланса между IL-17, IL-22 и IL-23 необходимо для поддержания костного гомеостаза [47]. Яркими признаками ПсА являются субхондральный периэнтезиальный отек и диффузный отек костной ткани [45]. Субэнтезисная кость при ПсА представляет собой повышенную васкуляризацию и гиперостеокластические кистозные и эрозивные изменения [47]. Физиологически костный гомеостаз поддерживается балансом между остеокластами, способными к резорбции кости, и остеобластами, ответственными за остеобластогенез. При системном воспалении стимуляция моноцитов CD14+ макрофагальным колониестимулирующим фактором (M-CSF), TNF и RANKL приводит к образованию предшественников остеокластов в периферической крови.

Кроме того, IL-23 и IL-17 независимо индуцируют образование остеокластов в миелоидных клетках [43]. В субхондральной кости присоединение рецепторного активатора ядерного фактора каппа В (RANK), находящегося на поверхности моноцитов/макрофагов, с RANKL, мембранным белком, присутствующим на поверхности клеток Th17, стимулирует дифференцировку моноцитов/макрофагов в остеокласты [47]. Активированные остеокласты начинают секретировать ферменты деградации костного матрикса: кислые фосфатазы, матриксные металлопротеиназы-9 (MMP-9) и катепсин К (CatK), которые способствуют резорбции костной ткани. Кроме того, рецептор, ассоциированный с остеокла-

стами (OSCAR), находящийся на поверхности моноцитов, после индукции TNF потенцирует действие RANKL, тем самым усиливая остеокластогенез [46]. RANKL также увеличивает активацию Т-клеток и их продукцию провоспалительных цитокинов, в том числе TNF, IL-1 β , IL-6, IL-15, IL-17, IL-23 [45].

При ПсА IL-22 индуцирует остеопролиферацию в энтезисе и надкостнице посредством активации STAT3 на остеобластах, вызывая образование новой костной ткани, проявляющееся сращением периферических суставов, энтезофитами, шпорами, анкилозом, а также синдесмофитами в осевом скелете и изменениями в крестцово-подвздошных суставах [43, 47].

Провоспалительные цитокины, секретируемые при псориазе, могут стимулировать хондроциты к продукции деструктивных протеаз, что приводит к потере протеогликанов, повреждению коллагеновых пучков с сопутствующим высвобождением хрящевого олигомерного матриксного белка (COMP). COMP – гликопротеин, принадлежащий к семейству тромбоспондинов, является одним из компонентов внеклеточного суставно-хрящевого матрикса. Повышенный уровень COMP в синовиальной жидкости и сыворотке способствует процессам ремоделирования и восстановления хряща [48].

ПАТОГЕНЕТИЧЕСКАЯ ВЗАИМОСВЯЗЬ ХРОНИЧЕСКОГО ПАРОДОНТИТА С ПСОРИАТИЧЕСКИМ АРТРИТОМ

Ряд авторов считают поражение суставов при псориазе на фоне пародонтита сложным взаимодействием иммунологических и воспалительных явлений с участием бактериальной инфекции [12, 35]. Псориаз может возникать у генетически предрасположенных людей с аномальным врожденным и (или) адаптивным иммунным ответом на элементы микробиоты ротовой полости при хроническом пародонтите (такие как *Porphyromonas gingivalis*), которые могут вызывать различные псориазные проявления [49]. Кроме того, определенный состав микробиоты в складках тела, у больных, пораженных обратным типом псориаза, также может играть роль в запуске местного воспаления в тканях пародонта [50].

Более пристальный взгляд указывает на связь иммунопатогенеза заболеваний: гиперсекреция провоспалительных цитокинов, продуцированных активированными Т-лимфоцитами и другими мононуклеарными клетками (моноцитами, макрофагами); повышенная пролиферативная активность фибробластов синовиальной оболочки и тканей пародонта, их способность секретировать тромбоцитарные факторы роста; повышение коллагенолитической активности MMP и усиление протеолиза тканей, на-

рушения гуморального иммунитета (аутоантитела к ядерным антигенам, цитокератины); патологическое ремоделирование костной ткани [49, 51].

Имеющееся при хроническом пародонтите взаимодействие между врожденным и адаптивным иммунитетом, поддерживающее хроническое воспаление, приводит к нарушению регуляции и избыточной продукции различных провоспалительных цитокинов, таких как TNF, IL-17, IL-1 β , IL-22 и IL-23 [49, 52]. Активация рецепторов IL-23R индуцирует фосфорилирование протеинкиназ Jak2 и Tyk2, которые опосредуют активацию факторов транскрипции STAT3 и ROR γ , тем самым способствуя дифференцировке клеток Th17. Образующиеся Th17 продуцируют IL-17 – мощный провоспалительный цитокин [52].

IL-17 вместе с TNF индуцируют синтез MMP в синовиальной жидкости и хряще, что опосредует потерю структур коллагена и эрозию поверхности хряща. Он также стимулирует выработку макрофагами IL-1 и TNF, индуцирует секрецию IL-6 и IL-8 синовиальными фибробластами и способствует привлечению нейтрофилов и других иммунных клеток в синовиальную оболочку [53]. IL-17 стимулирует синтез активатора рецептора ядерного фактора каппа- β -лиганда (RANKL) в остеобластах и его лигирование с активатором рецептора ядерного фактора каппа- β (RANK) в предшественниках остеокластов, способствуя дифференцировке и активации остеокластов [30]. Зрелые остеокласты, будучи клетками, резорбирующими кость, секретируют лизосомальные ферменты, приводя к разрушению костного матрикса [53]. Таким образом, важную роль в патогенезе костно-хрящевой деструкции при ПсА играет Th17-опосредованная индукция остеокластогенеза [49].

Кроме того, клеточная лимфоцитарная инфильтрация при ПсА локализована не только на коже или суставах, но также была обнаружена в изолятах клеток крови, тем самым подтверждая наличие системной воспалительной реакции у таких пациентов [55].

Выработка макрофагами TNF способствует активации и привлечению иммунных клеток к синовиальной оболочке, синовиальной гиперплазии, индуцирует секрецию MMP, участвующих в деградации хряща, а также вместе с другими ангиогенными факторами способствует образованию новых кровеносных сосудов [56]. Фактор некроза опухоли отвечает за регуляцию генов, ответственных за синтез IL-1, интерферона γ , гранулоцитарно-макрофагальный колониестимулирующего фактора (GM-CSF), IL-6, провоспалительного хемокина IL-8 и других медиаторов воспаления [53]. Предполагается, что ангиогенез и развитие окислительного стресса за счет увеличения продукции АФК, по-видимому, присутствуют

в раннем периоде заболеваний и могут рассматриваться как важные процессы, связывающие пародонтит и ПсА [50].

Таким образом, псориатический артрит и пародонтит представляют собой хронические воспалительные заболевания, имеющие сходные патофизиологические механизмы: гиперпродукция провоспалительных цитокинов в тканях-мишенях (кожа, суставы, микросреда десен) и развитие чрезмерного системного иммунного ответа на микробиоту, населяющую поверхность эпителия и ткань пародонта [52]. Имеющиеся при хроническом пародонтите нарушения взаимодействия врожденного и адаптивного иммунитета приводят к системной гиперэкспрессии провоспалительных цитокинов (TNF, IL-17, IL-1 β , IL-22 и IL-23) и дифференцировке Th0 в Th17, играющих важную роль во взаимоотношении данных патологий. Кроме того, среди общих патофизиологических механизмов развития данных патологий можно выделить патологическое костное ремоделирование и остеорезорбцию [49, 54].

ЗАКЛЮЧЕНИЕ

Исходя из вышеперечисленных исследований можно с достаточной обоснованностью подтвердить наличие патогенетической взаимосвязи между хроническим пародонтитом и псориатическим артритом.

Достоверность преваляирования в обоих случаях гиперергической системной воспалительной реакции организма, единство цитокинового профиля и процессов остеорезорбции подтверждают данное утверждение.

Ключевым фактором в формировании и прогрессировании псориатического артрита на фоне пародонтита является нарушение взаимодействия врожденного и адаптивного иммунитетов, приводящее к гиперэкспрессии провоспалительных цитокинов (TNF, IL-17, IL-1 β , IL-22 и IL-23) и дифференцировке Th0 в Th17, что в дальнейшем ведет к повышенному синтезу IL-17, играющего значимую роль в инициации иммунных реакций при псориатическом артрите. IL-17 стимулирует выработку макрофагами IL-1 и TNF, секрецию привлекающих нейтрофилы IL-6 и IL-8 синовиальными фибробластами, индуцирует синтез ими и остеобластами RANKL, опосредуя таким образом секрецию остеокластогенных факторов – TNF и IL-1 β и патологическое костное ремоделирование и остеорезорбцию (рис.) [31, 33, 45–47]. Статистически подтвержденная корреляция развития деструкции тканей пародонта с тяжестью течения псориатического артрита доказывает общность иммунологических и воспалительных процессов в развитии и взаимном отягощении исследуемой коморбидной патологии [6, 7, 9, 14].

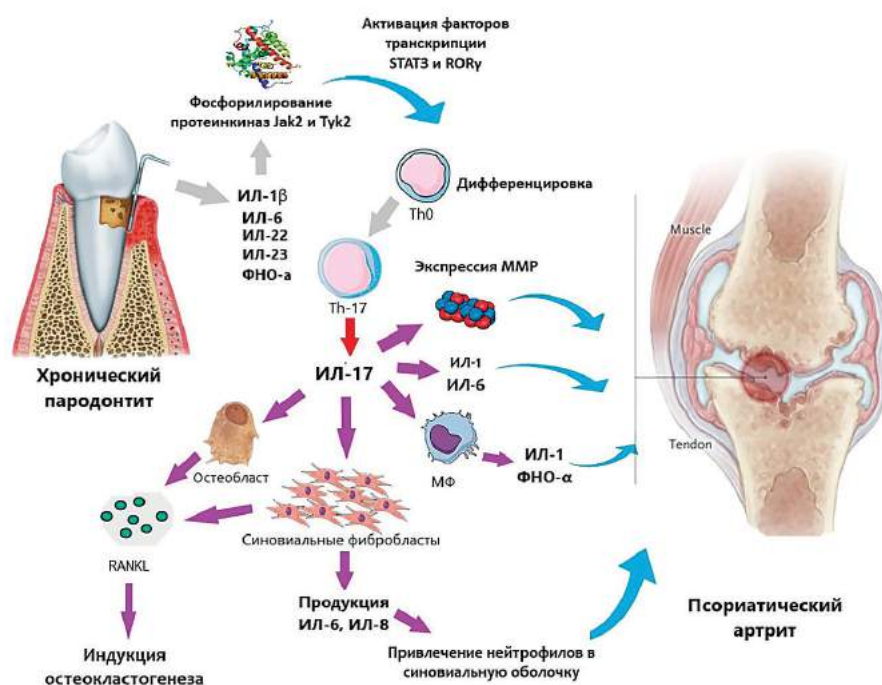


Рисунок. Патогенетическая связь хронического генерализованного пародонтита и псориатического артрита [31, 33, 45–47]. IL-1 β – интерлейкин-1 β ; IL-1 – интерлейкин-1; IL-6 – интерлейкин-6; IL-8 – интерлейкин-8; IL-22 – интерлейкин-22; IL-23 – интерлейкин-23; TNF – фактор некроза опухоли; Th0 – наивный Т-хелпер; Th17 – Т-хелпер 17-го типа; IL-17 – интерлейкин-17; MMP – матриксные металлопротеиназы; МФ – макрофаг; RANKL – активатор мембраносвязанного рецептора ядерного фактора каппа- β

Таким образом, установленная патогенетическая связь позволяет разработать новые способы диагностики, лечения и профилактики для раннего выявления и предотвращения прогрессирования данных патологий. Тесная совместная работа стоматологов и ревматологов для назначения комплексной терапии заболеваний, а также проведение скрининговых иммунологических обследований лиц с хроническим пародонтитом, особенно трудоспособного возраста, позволит выявлять на ранних стадиях и прогнозировать развитие псориатического артрита.

СПИСОК ИСТОЧНИКОВ

- Tibúrcio-Machado C.S., Michelon C., Zanatta F.B., Gomes M.S., Marin J.A., Bier C.A. The global prevalence of apical periodontitis: a systematic review and meta-analysis. *Int. Endod. J.* 2021;54(5):712–735. DOI: 10.1111/iej.13467.
- Jakovljevic A., Nikolic N., Jacimovic J., Pavlovic O., Miličić B., Beljić-Ivanović K.R. et al. Prevalence of Apical Periodontitis and Conventional Nonsurgical Root Canal Treatment in General Adult Population: An Updated Systematic Review and Meta-analysis of Cross-sectional Studies Published between 2012 and 2020. *J. Endod.* 2020;46(10):1371–1386. DOI: 10.1016/j.joen.2020.07.007.
- Nijakowski K., Gruszczynski D., Surdacka A. Oral Health Status in Patients with Inflammatory Bowel Diseases: A Systematic Review. *International Journal of Environmental Research and Public Health.* 2021;18(21):11521. DOI: 10.3390/ijerph182111521.
- González-Febles J., Sanz M. Periodontitis and rheumatoid arthritis: What have we learned about their connection and their treatment? *Periodontology 2000.* 2021;87(1):181–203. DOI: 10.1111/prd.12385.
- Xiao F., Li C., Lin Y., Peng Z., Xu X., Wen Y. et al. Increased risk of periodontitis occurrence in patients with rheumatoid arthritis and its association with the levels of IL-1 β and TNF- α in gingival crevicular fluid. *Annals of Palliative Medicine.* 2021;10(8):9078–9087. DOI: 10.21037/apm-21-1782.
- Dannewitz B., Holtfreter B., Eickholz P. Periodontitis-therapy of a widespread disease. *Bundesgesundheitsblatt, Gesundheitsforschung, Gesundheitsschutz.* 2021;64(8):931–940. DOI: 10.1007/s00103-021-03373-2.
- Блашкова С.Л., Мартянова М.В. Роль средств гигиены в предупреждении кариеса и заболеваний пародонта у лиц молодого возраста. *Российская стоматология.* 2016;9(4):51–53. DOI: 10.17116/rosstomat20169451-53.
- Сабирова А.И., Акрамов И.А., Рамазанова З.Д., Сергеева В.В., Ибишева Л.К. Современные аспекты эпидемиологических вопросов заболеваний тканей пародонта. *The Scientific Heritage.* 2021;73(2):31–38. DOI: 10.24412/9215-0365-2021-73-2-31-38.
- Аванесов А.М., Кульченко А.А., Меладзе З.А., Арзуни В.А., Цветкова Е.П., Мариничева Е.Г. и др. Оценка состояния пародонта на фоне применения витамина е в комплексе лечебных мероприятий при генерализованном пародонтите. *Научное обозрение. Медицинские науки.* 2014;1:23–24.
- Barros F.C., Sampaio J.N., Figueredo C.M., Carneiro S., Fischer R.G. Higher prevalence of periodontitis and decayed, missing and filled teeth in patients with psoriasis. *European Journal of Dentistry.* 2020;14(3):366–370. DOI: 10.1055/S-0040-1713465.
- Madianos P.N., Bobetsis Y.A., Offenbacher S. Adverse pregnancy outcomes (APOs) and periodontal disease: pathogenic mechanisms. *Journal of Clinical Periodontology.* 2013;40(14):170–180. DOI: 10.1111/jcpe.12082.
- Monson C.A., Silva V., Porfirio G., Riera R., Tweed J.A., Petri V., Atallah Á.N. Oral Health Issues in Psoriasis: An Overview of the Literature. *International Journal of Clinical Dermatology & Research.* 2016;4(4):94–98. DOI: 10.19070/2332-2977-1600025.
- Monson C.A., Porfirio G.J., Riera R., Tweed J.A., Petri V., Nagi A. et al. Periodontal Aspects for Psoriasis: A Systematic Review. *Journal of Clinical Research in Dermatology.* 2016;3(1):1–8. DOI: 10.15226/2378-1726/3/4/00141.
- Egeberg A., Mallbris L., Gislasen G., Hansen P.R., Mrowietz U. Risk of periodontitis in patients with psoriasis and psoriatic arthritis. *J. Eur. Acad. Dermatol. Venereol.* 2017;31(2):288–293. DOI: 10.1111/jdv.13814.
- Ancuta C., Ancuta E., Chiriac R.M., Anton C.R., Surlari Z., Iordache C. TNF inhibitors and periodontal inflammation in psoriatic arthritis. *Rev. Chim.* 2017;68(8):1914–1918. DOI: 10.37358/RC.17.8.5790.
- Esberg A., Johansson L., Johansson I., Dahlqvist S.R. Oral microbiota identifies patients in early onset rheumatoid arthritis. *Microorganisms.* 2021;9(8):1657. DOI: 10.3390/microorganisms9081657.
- Lundmark A., Hu Y.O.O., Huss M., Johannsen G., Andersson A.F., Yucel-Lindberg T. Identification of salivary microbiota and its association with host inflammatory mediators in periodontitis. *Front. Cell Infect. Microbiol.* 2019;(9):216. DOI: 10.3389/fcimb.2019.00216.
- Banjar W., Alshammari M.H. Genetic factors in pathogenesis of chronic periodontitis. *Journal of Taibah University Medical Sciences.* 2014;9(3):245–247. DOI: 10.1016/j.jtumed.2014.04.003.
- Yousef A. AlJehani. Risk Factors of Periodontal Disease: Review of the Literature. *International Journal of Dentistry.* 2014;2014:182513. DOI: 10.1155/2014/182513.
- Fadel H.T., Flytström I., Calander A., Bergbrant I.M., Heijl L., Birkhed D. Profiles of dental caries and periodontal disease in individuals with or without psoriasis. *Journal of Periodontology.* 2013;84(4):477–485. DOI: 10.1902/jop.2012.120119.
- Noguchi S., Ukai T., Kuramoto A., Yoshinaga Y., Nakamura H., Takamori Y. et al. The histopathological comparison on the destruction of the periodontal tissue between normal junctional epithelium and long junctional epithelium. *Journal of Periodontal Research.* 2017;52(1):74–82. DOI: 10.1111/jre.12370.
- Cavalla F., Osorio C., Paredes R., Valenzuela M.A., García-Sesnich J., Sorsa T. et al. Matrix metalloproteinases regulate extracellular levels of SDF-1/CXCL12, IL-6 and VEGF in hydrogen peroxide-stimulated human periodontal ligament fibroblasts. *Cytokine.* 2015;73(1):114–121. DOI: 10.1016/j.cyto.2015.02.001.

23. Han M.X., Ding C., Kyung H.M. Genetic polymorphisms in pattern recognition receptors and risk of periodontitis: Evidence based on 12,793 subjects. *Human Immunology*. 2015;76(7):496–504. DOI: 10.1016/j.humimm.2015.06.006.
24. Song B., Zhang Y., Chen L., Zhou T., Huang W., Zhou X. et al. The role of Toll-like receptors in periodontitis. *Oral Diseases*. 2017;23(2):168–180. DOI: 10.1111/odi.12468.
25. Hajishengallis G., Korostoff J.M. Revisiting the Page & Schroeder model: The good, the bad and the unknowns in the periodontal host response 40 years later. *Periodontology 2000*. 2017;75(1):116–151. DOI: 10.1111/prd.12181.
26. Cekici A., Kantarci A., Hasturk H., Van Dyke T.E. Inflammatory and immune pathways in the pathogenesis of periodontal disease. *Periodontology 2000*. 2014;64(1):57–80. DOI: 10.1111/prd.12002.
27. Gupta M., Chaturvedi R., Jain A. Role of monocyte chemoattractant protein-1 (MCP-1) as an immune-diagnostic biomarker in the pathogenesis of chronic periodontal disease. *Cytokine*. 2013;61(3):892–897. DOI: 10.1016/j.cyto.2012.12.012.
28. Braga T.T., Agudelo J.S., Camara N.O. Macrophages during the fibrotic process: M2 as friend and foe. *Front. Immunology*. 2015;6:602. DOI: 10.3389/fimmu.2015.00602.
29. Huang N., Dong H., Luo Y., Shao B. Th17 Cells in Periodontitis and Its Regulation by A20. *Front. Immunology*. 2021;12:125–137. DOI: 10.3389/fimmu.2021.742925.
30. Kikuta J., Wada Y., Kowada T., Wang Z., Sun-Wada G.H., Nishiyama I. et al. Dynamic visualization of RANKL and Th17-mediated osteoclast function. *The Journal of Clinical Investigation*. 2013;123(2):866–873. DOI: 10.1172/JCI65054.
31. Belibasakis G.N., Bostanci N. The RANKL-OPG system in clinical periodontology. *Journal of Clinical Periodontology*. 2012;39(3):239–248. DOI: 10.1111/j.1600-051X.2011.01810.x.
32. Almubarak A., Tanagala K.K.K., Papapanou P.N., Lalla E., Momen-Heravi F. Disruption of monocyte and macrophage homeostasis in periodontitis. *Front. Immunol.* 2020;11:330. DOI: 10.3389/fimmu.2020.00330.
33. Смирнова С.В., Смольникова М.В. Иммунопатогенез псориаза и псориатического артрита. *Медицинская иммунология*. 2014;16(2):127–138.
34. Fang C., Wu L., Zhao M.J., Deng T., Gu J.M., Guo X.P. et al. Periodontitis exacerbates benign prostatic hyperplasia through regulation of oxidative stress and inflammation. *Oxid. Med. Cell Longev.* 2021;2021:2094665. DOI: 10.1155/2021/2094665.
35. Коротаева Т.В., Корсакова Ю.Л., Логинова Е.Ю., Губарь Е.Е., Чамурлиева М.Н. Псориатический артрит. Клинические рекомендации по диагностике и лечению. *Современная ревматология*. 2018;12(2):22–35. DOI: 10.14412/1996-7012-2018-2-22-35.
36. Mease P., Hall S., FitzGerald O., van der Heijde D., Mero-la J.F., Avila-Zapata F. et al. Tofacitinib or adalimumab versus placebo for psoriatic arthritis. *N. Engl. J. Med.* 2017;377(16):1537–1550. DOI: 10.1056/NEJMoa1615975.
37. FitzGerald O., Haroon M., Giles J.T., Winchester R. Concepts of pathogenesis in psoriatic arthritis: genotype determines clinical phenotype. *Arthritis Research and Therapy*. 2015;17(1):115. DOI: 10.1186/s13075-015-0640-3.
38. Kavanaugh A., Gladman D.D., Edwards C.J., Schett G., Gue-rette B., Delev N. et al. Long-term experience with apremilast in patients with psoriatic arthritis: 5-year results from a PAL-ACE 1-3 pooled analysis. *Arthritis Res. Ther.* 2019;21(1):118. DOI: 10.1186/s13075-019-1901-3.
39. Coates L.C., Savage L.J., Chinoy H., Laws P.M., Lovell C.R., Korendowych E. et al. Assessment of two screening tools to identify psoriatic arthritis in patients with psoriasis. *Journal of the European Academy of Dermatology and Venereology: JEADV*. 2018;32(9):1530–1534. DOI: 10.1111/jdv.14971.
40. Emmungil H., İlgen U., Direskeneli R.H. Autoimmunity in psoriatic arthritis: pathophysiological and clinical aspects. *Turk. J. Med. Sci.* 2021;51(4):1601–1614. DOI: 10.3906/sag-2011-235.
41. Chimenti M.S., Triggianese P., De Martino E., Conigliaro P., Fonti G.L., Sunzini F. et al. An update on pathogenesis of psoriatic arthritis and potential therapeutic targets. *Expert Review of Clinical Immunology*. 2019;15(8):823–836. DOI: 10.1080/1744666X.2019.1627876.
42. Tateiwa D., Yoshikawa H., Kaito T. Cartilage and Bone Destruction in Arthritis: Pathogenesis and Treatment Strategy: A Literature Review. *Cells*. 2019;8(8):818. DOI: 10.3390/cells8080818.
43. Eder L., Aydin S.Z. Imaging in psoriatic arthritis—insights about pathogenesis of the disease. *Current Rheumatology Reports*. 2018;20(12):77. DOI: 10.1007/s11926-018-0793-6.
44. Coras R., Kavanaugh A., Boyd T., Huynh Q., Pedersen B., Armando A.M. et al. Pro- and anti-inflammatory eicosanoids in psoriatic arthritis. *Metabolomics: Official Journal of the Metabolomic Society*. 2019;15(4):65. DOI: 10.1007/s11306-019-1527-0.
45. Adebajo A., Boehncke W.H., Gladman D.D., Mease P.J. Psoriatic arthritis and psoriasis: pathology and clinical aspects. *Springer*. 2016;45:52. DOI: 10.1007/978-3-319-19530-8.
46. Celis R., Cuervo A., Ramírez J., Cañete J.D. Psoriatic synovitis: singularity and potential clinical implications. *Front. Medicine*. 2019;6:14. DOI: 10.3389/fmed.2019.00014.
47. Paine A., Ritchlin C. Bone remodeling in psoriasis and psoriatic arthritis: an update. *Current Opinion in Rheumatology*. 2016;28(1):66–75. DOI: 10.1097/BOR.0000000000000232.
48. Bartosińska J., Michalak-Stoma A., Juskiewicz-Borowiec M., Kowal M., Chodorowska G. The Assessment of selected bone and cartilage biomarkers in psoriatic patients from Poland. *Mediators of Inflammation*. 2015;2015:194535. DOI: 10.1155/2015/194535.
49. Mishra S., Johnson L., Agrawal S., Rajput S. Assessment of Periodontal status in Patients with Psoriatic Arthritis: A retrospective, case-control study. *Journal of Clinical and Experimental Dentistry*. 2021;13(8):776–783. DOI: 10.4317/jced.58125.
50. Wójcik P., Biernacki M., Wroński A., Łuczaj W., Waeg G., Źarković N. et al. Altered lipid metabolism in blood mononuclear cells of psoriatic patients indicates differential changes in psoriasis vulgaris and psoriatic arthritis. *International Journal of Molecular Sciences*. 2019;20(17):4249. DOI: 10.3390/ijms20174249.
51. Üstün K., Sezer U., Kısacık B., Şenyurt S.Z., Özdemir E.Ç.,

- Kimyon G. et al. Periodontal disease in patients with psoriatic arthritis. *Inflammation*. 2013;36(3):665–669. DOI: 10.1007/s10753-012-9590-y.
52. Carvalho A.L., Hedrich C.M. The Molecular pathophysiology of psoriatic arthritis – the complex interplay between genetic predisposition, epigenetics factors, and the microbiome. *Front. Molecular Biosciences*. 2021;8:190–205. DOI: 10.3389/fmolb.2021.662047.
53. Захватов А.Н., Беляев А.Н., Тарасова Т.В., Аванесов А.М., Захаркин И.А., Чекмаева А.А. Патогенетическая коррекция цитокинового дисбаланса при экспериментальном посттравматическом артрите. *Ульяновский медико-биологический журнал*. 2018;3:101–108. DOI: 10.23648/UMBJ.2018.31.17221.
54. Hawkes J.E., Chan T.C., Krueger J.G. Psoriasis pathogenesis and the development of novel targeted immune therapies. *The Journal of Allergy and Clinical Immunology*. 2017;140(3):645–653. DOI: 0.1016/j.jaci.2017.07.004.
55. Blauvelt A., Chiricozzi A. The Immunologic role of IL-17 in psoriasis and psoriatic arthritis pathogenesis. *Clinical Reviews in Allergy & Immunology*. 2018;55(3):379–390. DOI: 10.1007/s12016-018-8702-3.
56. Seeling M., Hillenhoff U., David J.P., Schett G., Tuckermann J., Lux A. et al. Inflammatory monocytes and Fcγ receptor IV on osteoclasts are critical for bone destruction during inflammatory arthritis in mice. *Proceedings of the National Academy of Sciences of the United States of America*. 2013;110(26):10729–10734. DOI: 10.1073/pnas.1301001110.

Информация об авторах

Порядин Геннадий Васильевич – чл.-корр. РАН, д-р мед. наук, профессор кафедры патофизиологии и клинической патофизиологии, РНИМУ им. Н.И. Пирогова, г. Москва, poryadin_gv@rsmu.ru, <http://orcid.org/0000-0003-2010-3296>

Захватов Алексей Николаевич – д-р мед. наук, профессор кафедры общей хирургии им. профессора Н.И. Атясова, Медицинский институт, МГУ им. Н.П. Огарёва, г. Саранск, zachvatan78@mail.ru, <http://orcid.org/0000-0003-1433-0337>

Паршина Алина Юрьевна – студентка, Медицинский институт, МГУ им. Н.П. Огарёва, г. Саранск, alinaparshina2000@gmail.com, <http://orcid.org/0000-0003-0415-1132>

(✉) **Захватов Алексей Николаевич**, zachvatan78@mail.ru

Поступила в редакцию 04.02.2022;
одобрена после рецензирования 16.05.2022;
принята к публикации 09.06.2022