

Государственное образовательное учреждение высшего
профессионального образования
«Сибирский государственный медицинский университет
Федерального агентства по здравоохранению и социальному развитию»

Суходоло И.В., Геренг Е.А.
**ФУНКЦИОНАЛЬНАЯ МОРФОЛОГИЯ
ЦЕНТРАЛЬНОЙ НЕРВНОЙ СИСТЕМЫ**
Учебное пособие



Томск 2008

УДК 611.81.068:572.7 (075.8)

ББК Е 864.417я7+Е76я7

Суходоло И.В., Геренг Е.А.

Функциональная морфология центральной нервной системы /Учебное пособие для студентов. Томск, 2008.- 145с.

В учебном пособии представлена уникальная информация о макро- и микроскопическом строении отделов мозга, дана современная классификация центральной нервной системы. Пособие иллюстрировано схемами, рисунками, микрофотографиями, которые существенно облегчают понимание и усвоение материала. В разработку включены контрольные вопросы по рассматриваемой теме, список рекомендованной литературы, словарь терминов. Подобное сочетание позволяет нацелить студентов на оптимальное усвоение учебной программы по курсу анатомии центральной нервной системы.

Данное учебное пособие предназначено для студентов медико-биологического факультета, обучающихся по специальностям 040800 (060112) – медицинская биохимия, 040900 (060113) – медицинская биофизика, 041000 (060114) – медицинская кибернетика

РЕЦЕНЗЕНТЫ:

Заведующая кафедрой гистологии, эмбриологии, цитологии Красноярской государственной медицинской академии, доктор медицинских наук Медведева Н.Н.

Заведующий кафедрой анатомии человека Новосибирской государственной медицинской академии, доктор медицинских наук, профессор Машак А.Н.

Утверждено и рекомендовано к печати учебно-методической комиссией медико-биологического факультета (протокол №_____ от «___» _____ 2008 г.) и Центральным методическим советом Сибирского государственного медицинского университета (протокол №_____ от «___» _____ 2008 г.)

1. Введение.	6
2. Введение в функциональную морфологию центральной нервной системы.	7-19
3. Функциональная морфология спинного мозга. Спинальный ганглий. Рефлекторная дуга.	20-33
4. Функциональная морфология продолговатого мозга и моста	34-49
5. Функциональная морфология мозжечка. Микроморфология коры. Проводящие пути мозжечка.	50-59
6. Топография серого вещества ромбовидной ямки. IV желудочек.	60-68
7. Функциональная морфология среднего и промежуточного мозга	69-88
8. Функциональная морфология конечного мозга. Микроморфология коры полушарий.	89-108
9. Базальные ядра. Обонятельный мозг. Лимбическая система. Белое вещество полушарий.	109-118
10. Желудочки мозга. Оболочки головного и спинного мозга. Крово-снабжение и венозный отток головного мозга. Гематоэнцефалический барьер.	119-134
11. Словарь терминов	135-144
12. Литература	145

ПЛАН ЛЕКЦИЙ

№, n/n	Тема	Количество часов
1.	Введение в функциональную морфологию центральной нервной системы.	2
2.	Функциональная морфология спинного мозга. Спинальный ганглий. Рефлекторная дуга.	2
3.	Функциональная морфология Продолговатого мозга и моста.	2
4.	Функциональная морфология мозжечка. Перешеек ромбовидного мозга. Ромбовидная ямка.	2
5.	Функциональная морфология среднего и промежуточного мозга.	2
6.	Функциональная морфология конечного мозга. Микроморфология коры полушарий.	2
7.	Базальные ядра. Обонятельный мозг. Лимбическая система. Белое вещество полушарий.	2
8.	Желудочки мозга. Оболочки головного и спинного мозга. Кровоснабжение и венозный отток головного мозга. Гематоэнцефалический барьер.	2

ПЛАН ПРАКТИЧЕСКИХ ЗАНЯТИЙ.

№, n/n	Тема	Количество часов
1.	Введение в функциональную морфологию центральной нервной системы.	3
2.	Функциональная морфология спинного мозга. Спинальный ганглий. Рефлекторная дуга.	3
3.	Функциональная морфология продолговатого мозга и моста.	3
4.	Функциональная морфология мозжечка. Перешеек ромбовидного мозга. Ромбовидная ямка. IV желудочек.	3
5.	Функциональная морфология среднего и промежуточного мозга. III желудочек.	3
6.	Функциональная морфология конечного мозга. Рельеф мантии. Микроморфология коры полушарий.	3
7.	Базальные ядра. Обонятельный мозг. Лимбическая система. Белое вещество полушарий.	3
8.	Желудочки мозга. Оболочки головного и спинного мозга. Кровоснабжение и венозный отток головного мозга. Гематоэнцефалический барьер.	3

ВВЕДЕНИЕ

Для того, чтобы организм функционировал как единое целое, необходима согласованная работа всех составляющих его элементов. В таком согласовании принимают участие интегрирующие системы организма, главная роль среди которых принадлежит нервной системе.

Функции нервной системы многообразны (табл. 1.). Она контролирует и координирует работу внутренних органов и разных систем органов, объединяя их в целостный организм.

Таблица 1.

Функции нервной системы

<i>Анализ информации (аналитическая функция)</i>		<i>Регуляция функций организма (регуляторная функция)</i>	<i>Интегративная деятельность (функция)</i>	<i>Умственная деятельность (психика)</i>
<i>из внутренней среды</i>	<i>из внешней среды</i>			
<ul style="list-style-type: none"> •Интерорецепция •Проприоцепция •Вестибулярный аппарат 	<ul style="list-style-type: none"> •Обоняние •Зрение •Слух •Вкус •Осязание 	<ul style="list-style-type: none"> •Координация функций организма •Чувствование •Игнорирование •Внимание •Сон •Адаптация •Обучение 	<ul style="list-style-type: none"> •Рисование •Воображение •Речь •Письмо •Чтение •Вычисление •Созидание •Познание •Осознание собственного «Я» 	<ul style="list-style-type: none"> •Дыхание •Пищеварение •Водный баланс •Сохранение гомеостаза •Положение тела и его частей •Локомоция •Репродукция

ТЕМА 1. ВВЕДЕНИЕ В ФУНКЦИОНАЛЬНУЮ МОРФОЛОГИЮ ЦЕНТРАЛЬНОЙ НЕРВНОЙ СИСТЕМЫ.

Цель занятия: Изучить основные термины, принятые в нейроанатомии, методы исследования, этапы развития нервной системы. Обзор отделов нервной системы.

Основные теоретические вопросы:

1. Функциональная морфология нервной ткани.
2. Стадии развития нервной системы в эмбриогенезе.
3. Нейрогистологические методы окраски и другие приемы изучения нервной ткани.
4. Отделы центральной нервной системы.
5. Общий план строения спинного и головного мозга.
6. Общий принцип организации периферической нервной системы.
7. Функции центральной нервной системы.

ИНФОРМАЦИОННЫЙ БЛОК.

1. Общий план строения нервной ткани.

Нервная ткань состоит из специализированных клеток – *нейронов*, способных к возбуждению и проведению нервных импульсов и *нейроглии* – особых клеток, которые, окружая нейроны, выполняют по отношению к ним различные функции.

Нейроны.

Нейрон – это структурно-функциональная единица нервной системы. Общее количество нейронов в нервной системе превышает 100 миллиардов. Нейроны относятся к стабильным популяциям клеток и восстановление их происходит только путем внутриклеточной регенерации. Нервные клетки в организме не способны к пролиферации и обновлению. Исключение составляют обонятельные нейроны эпителиальной выстилки носовых ходов, а также нейроны гиппокампа и обонятельной луковицы.

В нейроне имеется тело и отростки. Его тело (перикарион) содержит ядро, комплекс Гольджи, гранулярную эндоплазматическую сеть, митохондрии, лизосомы, элементы цитоскелета.

Ядро нейрона имеет мелкодисперсный хроматин и ядрышко - крупное, умеренно базофильное.

Комплекс Гольджи хорошо развит. Он расположен между ядром и местом отхождения аксона. Этот факт отражает мощный транспорт белков, синтезированных в гранулярной цитоплазматической сети перикариона, в аксон.

Аксонный холмик – свободная от гранулярной цитоплазматической сети и рибосом область перикариона, содержащая много микротрубочек и нейрофиламентов - место, где начинается аксон и генерируется потенциал действия.

Гранулярная цитоплазматическая сеть хорошо развита в перикарионе и дендритах. Она соответствует глыбкам хроматофильного вещества - тигроида, субстанции Ниссля.

Митохондрии нейронов многочисленны. Значительные энергетические потребности нервных клеток обеспечивает преимущественно аэробный метаболизм, поэтому нейроны крайне чувствительны к гипоксии.

Из включений для нейронов наиболее характерны пигменты. С возрастом в нейронах накапливается липофусцин. В норме на протяжении всей жизни некоторые нейроны имеют пигментные включения, обуславливающие необычную окраску образований, в состав которых они входят: черная субстанция, красное ядро, голубое пятно.

Цитоскелет нейронов представлен микротрубочками, промежуточными филаментами (нейрофиламентами) и микрофиламентами. Это ультраструктурные образования диаметром от 6 до 30 нм. Вместе с белками динеином и кинезином они осуществляют внутриклеточное движение органоидов и различных веществ. До недавнего времени элементы цитоскелета, окрашенные растворами солей серебра в коричневые цвета, назывались нейрофибрилла-

ми. В теле нейрона они имеют разнообразное направление, а в отростках – параллельное. Нейрофибриллы состоят из нейрофиламентов диаметром 6-10 нм и нейротубул диаметром 20-30 нм. Они образуют цитоскелет и участвуют во внутриклеточном движении различных веществ.

Функцию проведения нервного импульса выполняет неврилемма – плазмолемма нейрона. Кроме того, неврилемма выполняет барьерную, обменную и рецепторную функцию.

Классификация нейронов

Нейроны отличаются по размерам и форме перикариона, числу отростков, их синаптическим связям, электрофизиологическим и многим другим характеристикам. Существует несколько принципов классификаций нейронов.

По размеру тела выделяют следующие нейроны:

1. *мелкие* (от 4 до 20 мкм);
2. *средние* (от 20-60 мкм);
3. *крупные* (60-130 мкм);

По числу отростков принято выделять следующие нейроны:

1. *Аполярные нейроны* – отростков нет. Встречаются в эмбриональном периоде и представляют собой ранние нейробласты.
2. *Униполярные нейроны* - у человека встречаются только в эмбриональном периоде.
3. *Псевдоуниполярные нейроны* содержат один отросток, который на определенном расстоянии дихотомически делится (нейроны спинных ганглиев и других чувствительных нервных узлов).
4. *Биполярные нейроны* – клетки с двумя отростками (встречаются в сетчатке глаза и обонятельной выстилке носовой полости).
5. *Мультиполярные нейроны*, клетки с многочисленными (> 2) отростками, один из которых – аксон, остальные – дендриты.

По функциям выделяют следующие нейроны:

1. *Чувствительные (афферентные)* – передают возбуждения от рецептора в нервную систему
2. *Двигательные (эфферентные)* – передают возбуждение от нервной системы к рабочему органу
3. *Вставочные (ассоциативные)* – связывают чувствительные нейроны с двигательными.

По биохимии нейромедиатора, синтезирующегося, накапливающегося и выделяющегося в синаптическую щель. При этом к названию нейромедиатора добавляют "эргический". Например: холинэргический, адренэргический, пептидэргический и т.д.

Отростки нервных клеток неравнозначны в функциональном отношении. Отростки, проводящие раздражение к телу нейрона – это *дендриты*. *Аксон* (нейрит) проводит раздражение от тела нервной клетки и передает его либо на другие нейроны, либо на эффекторные структуры. Дендриты – короткие, ветвящиеся отростки, аксон – длинный прямой отросток.

Для нервных клеток характерны также специфические образования: нервные окончания и синапсы. Среди нервных окончаний различают чувствительные (сенсорные), представляющие собой концевые разветвления дендритов сенсорных нейронов в коже, мышцах и внутренних органах, которые непосредственно воспринимают раздражения. Это – рецепторы.

Двигательные (моторные) нервные окончания – специальные структурные образования конечных разветвлений аксона на клетках рабочих органов, посредством которых нервное возбуждение передается от нейрона на исполнительные структуры.

Синапсы – это клеточные контакты специального назначения. Они соединяют один нейрон с другим или с рабочим органом. По локализации синапсы подразделяются на :

1. *аксо-соматические;*
2. *аксо-дендритические;*
3. *аксо-аксональные;*

4. *дендро-дендритические;*
5. *дендро-соматические;*
6. *сомато-соматические;*

В состав синапса входят пресинаптическая и постсинаптическая часть, синаптическая щель. Пресинаптическая часть содержит везикулы с нейромедиатором. Постсинаптическая часть представлена рецепторами к нему. Благодаря постсинаптической мембране обеспечивается взаимодействие хеморецептора с нейромедиатором. Синаптическая щель заполнена коллоидом, который в момент поступления нервного импульса, выбрасывается медиатором. В ней располагаются ферменты, разрушающие медиатор. Посредством синапса нервный импульс передается от одного нейрона к другому.

Передача возбуждения осуществляется при участии специальных веществ – передатчиков (нейромедиаторов). К ним относятся - ацетилхолин, норадреналин, серотонин, брадикинин и др. Каждый нейрон контактирует с множеством других нейронов, поэтому на теле и дендритах одного нейрона насчитываются тысячи синапсов.

Нейроглия.

Нейроглия (глиоциты, или глиальные клетки) выполняют многочисленные вспомогательные функции в нервной системе. Они происходят из общего нейробластического зачатка. В отличие, от нервных клеток глиоциты сохраняют способность к митотическому делению во взрослом организме, они могут размножаться. Различают четыре типа нейроглии: астроглия, олигодендроциты, микроглия и эпендима.

Астроциты или астроглия содержится в нервной системе в наибольшем количестве. Своими довольно длинными и многочисленными отростками они окружают нервные клетки и кровеносные капилляры. Астроциты образуют огромное количество контактов между собой и нейронами. Они участвуют в образовании гематоэнцефалического барьера, осуществляют модуляцию ионного состава нервной ткани, играют важную роль в активации

нейронов и их синапсов, обеспечивают восстановление нервных клеток после повреждения.

Олигодендроглиоциты или олигодендроциты имеют относительно мало отростков и не образуют контактов синаптического типа. Некоторые из них (так называемые шванновские клетки) участвуют в образовании миелиновой оболочки вокруг аксонов нейронов, повышая скорость проведения импульсов в ЦНС. Олигодендроглиоциты выполняют роль среды, изолирующей нейроны друг от друга.

Микроглиоцит или микроцит представляют собой мелкие клетки, рассеянные в ЦНС. При травмах или дегенерации нервной ткани они способны мигрировать к очагу повреждения, где превращаются в крупные макрофаги, фагоцитируя продукты распада. Таким образом, микроглиоциты препятствуют развитию воспалительных процессов и распространению инфекции в нервной ткани.

Эпендимоглиоциты выстилают внутренние полости головного и спинного мозга (желудочки мозга) и участвуют в образовании и регуляции химического состава ликвора - спинномозговой жидкости.

2. Развитие нервной системы.

У человека нервная система формируется из той части эктодермы, которая дорзально прилежит к хорде и носит название нейроэктодермы. На 3-й неделе внутриутробного развития происходит формирование осевых органов - хорды и нервной пластинки. Хорда дает начало позвоночному столбу, нервная пластинка - головному мозгу. На 4 неделе нейроэктодермальная закладка последовательно превращается в нервный желобок, а затем в нервную трубку, по бокам которой располагаются ганглионарные пластинки.

С самых ранних стадий развития организма устанавливается тесная связь между нервной трубкой и миотомами (составляющей частью сомитов) – теми участками тела эмбриона, из которых впоследствии разовьются мышцы. Очень ранняя и постоянная связь между нервной и мышечной системами является необходимым условием нормального развития обеих структур.

Из нервной трубки в области туловища в дальнейшем разовьется спинной мозг. В своем развитии и строении он сохраняет черты метамерности (сегментарности). Это выражается в том, что каждому сегменту тела (сомиту), соответствует определенный участок нервной трубки – невромер, из которого осуществляется иннервация этого сегмента. В области головного конца нервная трубка приобретает форму последовательно связанных между собой трех мозговых пузырей: переднего, среднего и заднего мозга.

Процесс развития нервной системы включает не только увеличение числа клеток, но и качественные их преобразования, обуславливающие последующую функциональную специализацию клеток.

В вентральной (нижней) части нервной трубки, получившей название базальной пластинки, расположены нервные клетки, которые изначально устанавливают контакт с развивающимися мышцами и в процессе дальнейшего развития дают начало моторным (двигательным) нейронам.

Нервные клетки, которые располагаются за пределами ЦНС, а к ним относятся все чувствительные, афферентные нейроны и так называемые периферические нейроны автономной нервной системы, развиваются из ганглионарных пластинок, расположенных по бокам от нервной трубки.

В дорзальной (спинной) части нервной трубки, которая получила название крыльной пластинки, располагаются нервные клетки, выполняющие роль вставочных нейронов, осуществляющих связь между чувствительными и двигательными нейронами. Эта часть нервной системы в процессе развития подвергается наибольшим изменениям.

На границе между базальной и крыльной пластинками расположена межуточная зона, в которой локализуются нейроны, связанные с вегетативной нервной системой и иннервацией внутренних органов.

Развитие головного мозга начинается с утолщения переднего конца нервной трубки эмбриона, формирующейся из эктодермальной нервной пластинки в результате слияния её боковых валиков (нейруляции). На 4-й неделе

внутриутробного развития из переднего (роstralного, краниального) отдела нервной трубки образуется три мозговых пузыря.

Первым появляется задний мозговой пузырь – та часть нервной трубки, из которой в дальнейшем образуется задний, или ромбовидный, мозг (rhombencephalon), непосредственно соединенный со спинным мозгом. Далее формируется средний мозговой пузырь – зачаток среднего мозга (mesencephalon), самым последним возникает передний мозговой пузырь, или передний мозг (prosencephalon).

На 5-й неделе эмбриогенеза число мозговых пузырей увеличивается до пяти. Сначала из заднего мозгового пузыря обособляется задний мозг (metencephalon) и продолговатый мозг (myelencephalon). Чуть позже из переднего мозгового пузыря формируется конечный мозг (telencephalon) и промежуточный мозг (diencephalon). Конечный мозг сразу же закладывается как парное образование, состоящее из правого и левого полушарий.

В период с 6-й по 12-ю недели эмбриогенеза полушария головного мозга интенсивно растут и, как плащ, покрывают другие отделы. В это время формируется кора. Созревание нейробластов происходит гораздо медленнее, чем их пролиферация и продолжается после рождения в течение первых лет жизни.

К 25-й неделе внутриутробного развития в коре конечного мозга уже сформированы цитоархитектонические слои. Рост и развитие плаща приводит к образованию борозд и извилин (к 28-30-й неделе). Окончательное завершение формирования рельефа полушарий происходит к 7-8 годам постнатального онтогенеза.

3. Общий план строения нервной системы.

К нервной системе относятся головной и спинной мозг, а также нервы, нервные узлы (ганглии), нервные сплетения и др. Все эти образования построены из нервной ткани, которая характеризуется специфическими свойствами, а именно, возбудимостью и проводимостью.

Нервную систему принято подразделять на *центральную* и *периферическую*. К центральной нервной системе (ЦНС) относятся головной и спинной мозг. К периферической нервной системе относят нервы, нервные сплетения, нервные узлы и стволы.

В нервной системе выделяют афферентный и эфферентный отделы. Последний подразделяется на соматический (анимальный) и автономный (вегетативный). Соматическая (от греч. soma – тело) нервная система иннервирует кожные покровы, а также весь двигательный аппарат, в том числе, кости, суставы, мышцы. Вегетативная нервная система (от лат. vegetatio – растительный) или автономная, иннервирует внутренние органы, кровеносные сосуды и железы, контролируя и регулируя обменные процессы в организме.

Головной мозг (encephalon) (**рис. 1.**) представлен конечным, промежуточным мозгом, а также мозговым стволом. В головном мозге выделяют правое и левое полушарие (hemispheriae cerebri). Каждое из полушарий включает в себя кору мозга, белое вещество, базальные ядра. В состав ствола мозга входят: средний мозг (mesencephalon), мост (pons), продолговатый мозг (myelencephalon). Отдельной частью мозга является мозжечок (cerebellum). В спинном мозге различают шейный, грудной, поясничный, крестцовый и копчиковый отделы (**рис. 1.**).

ЦЕНТРАЛЬНАЯ НЕРВНАЯ СИСТЕМА

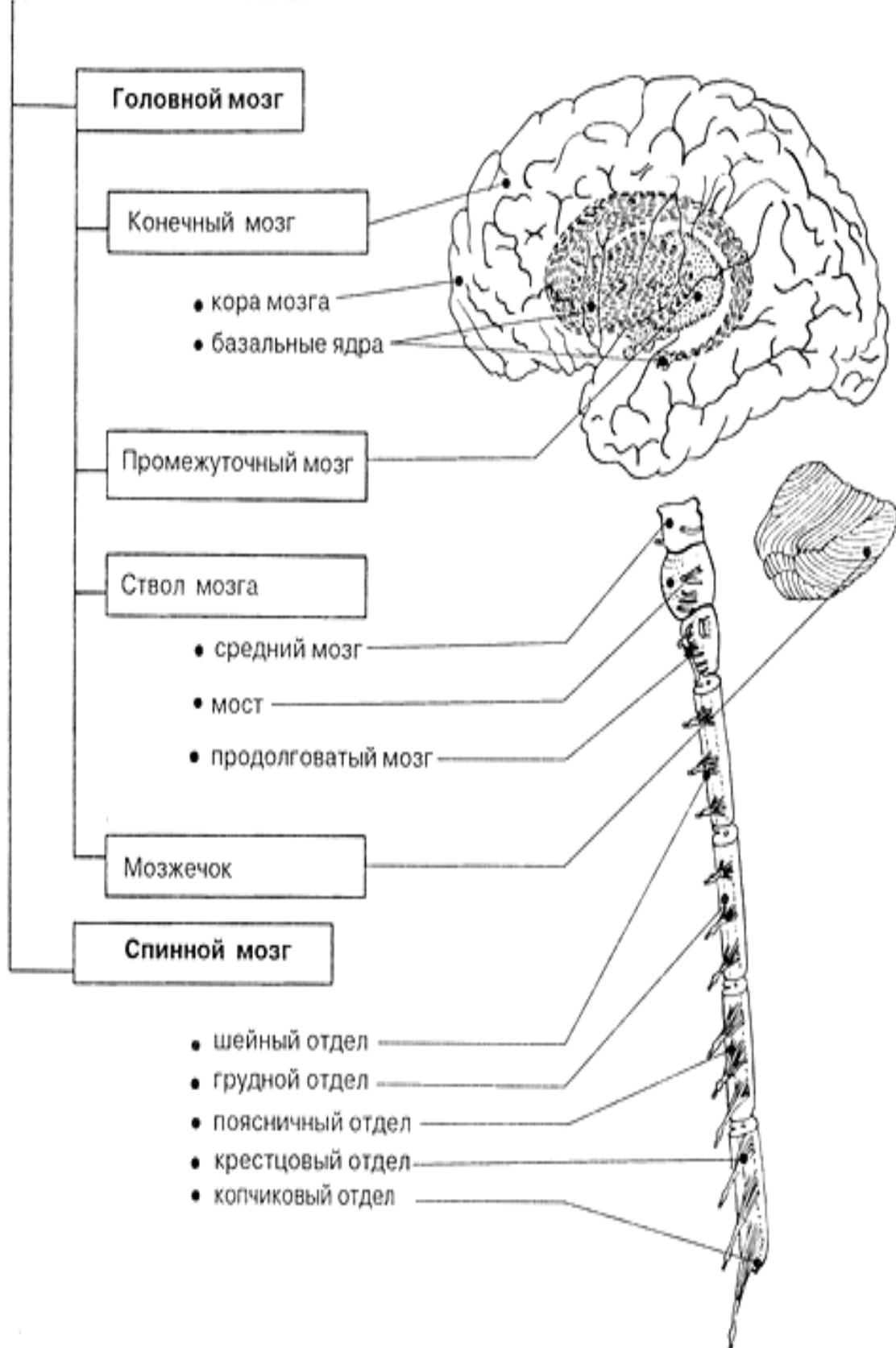


Рис.1. Схема организации головного и спинного мозга.

ТЕСТ-КОНТРОЛЬ.

1. Из какого зародышевого листка образуется нервная система?
 - A. энтодермы
 - B. эктодермы
 - C. мезодермы
 - D. мезенхимы
2. На какой неделе внутриутробного развития происходит закладка нервной системы?
 - A. на 1 неделе
 - B. на 3 неделе
 - C. на 5 неделе
 - D. на 12 неделе
3. Какой отдел головного мозга первым дифференцируется во внутриутробном периоде?
 - A. конечный
 - B. ромбовидный
 - C. средний
 - D. промежуточный
4. В какой период внутриутробного развития происходит образование коры?
 - A. с 3 по 5 неделю
 - B. с 6 по 12 неделю
 - C. с 12 по 25 неделю
 - D. с 26 по 30 неделю
5. Нейроглия, выстилающая сосудистые сплетения желудочков мозга и спинномозговой канал образована:
 - A. астроцитами
 - B. эпендимоцитами
 - C. олигодендроглиоцитами
 - D. микроглиоцитами
6. Какие клетки нейроглии обладают фагоцитарной функцией?
 - A. астроциты
 - B. эпендимоциты
 - C. олигодендроглиоциты
 - D. микроглиоциты
7. Тигроид в нервной клетке представляет собой:
 - A. ядрышко
 - B. митохондрии
 - C. скопление полисом и шероховатой эндоплазматической сети
 - D. лизосомы

8. Нейрофибриллы в нервных клетках окрашиваются:
- А. гематоксилином-эозином
 - В. импрегнацией нитратом серебра
 - С. орсеином
 - Д. окраской по методу Ниссля
9. К какому отделу головного мозга относится продолговатый мозг?
- А. к конечному
 - В. к мозговому стволу
 - С. к промежуточному
 - Д. к среднему
10. Сколько отростков имеют псевдоуниполярная нервная клетка?
- А. один
 - В. два
 - С. несколько
 - Д. один отросток, который делится на два

СИТУАЦИОННЫЕ ЗАДАЧИ.

1. При изучении под лупой эмбрионального абортивного материала определяется 3 мозговых пузыря? Каков срок развития эмбриона?
2. На фотографии видна нервная клетка, от которой отходит один отросток. В то же время в тексте указано, что дендрит этой клетки идет на периферию, а аксон – в центр. Объясните, может ли текст соответствовать фотографии?
3. На рисунке представлены три нейрона – мультиполярный, биполярный, псевдоуниполярный. Сколько аксонов у каждой из этих клеток?
4. В препарате нейроцитов, окрашенных метиленовым синим, виден отросток нейрона, содержащий глыбки темно-синего цвета. Как называются глыбки? К какому виду принадлежит отросток нейрона?
5. В препарате, окрашенном гематоксилином и эозином, демонстрировалась нервная клетка. Один из студентов стал искать в ней нейрофибриллы. Как помочь студенту?
6. На схеме представлены клетки нейроглии: 1) цилиндрической формы, имеющие на апикальной поверхности реснички; 2) мелкие с многочисленными отростками. К какому типу глиоцитов относятся эти клетки?

7. На одном из препаратов представлено нервное окончание, окруженное соединительнотканной капсулой, На другом – капсула отсутствует, ветвление осевого цилиндра сопровождают нейролеммоциты. К каким морфологическим типам относятся первое и второе нервные окончания?

КОНТРОЛЬНЫЕ ВОПРОСЫ.

1. Из какого зародышевого листка формируется нервная система? Назовите функции нервной системы.
2. Какие функции выполняют нейроны, развивающиеся в базальной пластинке?
3. Какие функции выполняют нейроны, развивающиеся в межуточной зоне?
4. Какие функции выполняют нейроны, развивающиеся в ганглионарной пластинке?
5. Перечислите отделы нервной системы, отличающиеся по функциональному назначению.
6. Какие анатомические структуры образуют периферический отдел нервной системы?
7. Какие структуры иннервирует соматическая нервная система?
8. Какие структуры иннервирует автономная нервная система?
9. Что является структурно-функциональной единицей нервной системы?
10. Перечислите типы нейронов. Чем они отличаются друг от друга по строению и функциям?
11. Какими отростками каких нейронов образуются чувствительные нервные окончания?
12. Какими отростками каких нейронов образуются двигательные нервные окончания?
13. Что такое синапс?
14. Какое строение имеет синапс на ультраструктурном уровне?
15. Какая морфологическая классификация синапсов существует?
16. Какие функции выполняет глия?
17. Какие типы глиальных клеток вам известны?

ТЕМА 2. ФУНКЦИОНАЛЬНАЯ МОРФОЛОГИЯ СПИННОГО МОЗГ. СПИНАЛЬНЫЙ ГАНГЛИЙ. РЕФЛЕКТОРНАЯ ДУГА.

Цель занятия: на примере знакомства с функциональной морфологией спинного мозга и спинального ганглия понять принцип рефлекторного функционирования нервной системы.

Основные теоретические вопросы:

1. Локализация и макроскопическое строение спинного мозга.
2. Строение серого вещества спинного мозга. Основные анатомические элементы.
3. Проводниковый состав белого вещества спинного мозга.
4. Строение и функция спинального ганглия.
5. Спинномозговой сегмент. Дуга спинального рефлекса. Схема строения простого и сложного рефлекса.
6. Микроморфология спинного мозга.

Микропрепараты:

1. Спинной мозг. Поперечный срез. Окраска – импрегнация серебром.
2. Спинальный ганглий. Окраска - гематоксилином-эозином.

ИНФОРМАЦИОННЫЙ БЛОК

1. Внешнее строение спинного мозга.

Спинной мозг – medulla spinalis - начинается от большого затылочного отверстия и заканчивается между 1-2 поясничными позвонками, занимая 2/3 объема позвоночного канала. Это тяж цилиндрической формы, диаметром около 1 см, длиной 41 - 45 см. Краниально спинной мозг продолжается в продолговатый, каудально – суживается в виде конуса и заканчивается концевой нитью, которая срастается с надкостницей тела 2 копчикового позвонка.

В первые месяцы внутриутробной жизни позвоночник и спинной мозг плода растут в длину равномерно, последний занимает позвоночный канал. С 4 месяца спинной мозг начинает отставать в росте. Краниальный конец его в

месте перехода в продолговатый мозг фиксирован, поэтому топические отношения спинного мозга и позвоночника в верхних отделах тела не изменяются. Каудальные же концы их все более расходятся, и у новорожденных нижний конец спинного мозга находится уже на уровне III поясничного позвонка, а у взрослого – на уровне I поясничного позвонка. В результате этого, корешки нижних поясничных и всех крестцовых нервов прежде чем достичь соответствующих межпозвоночных отверстий принимают косое направление. Комплекс корешков (передних и задних) четырех нижних поясничных, пяти крестцовых и копчикового нервов носит название конского хвоста, *cauda equine*.

Спинной мозг имеет 2 утолщения: шейное – на уровне 5-7 шейных позвонков и поясничное – на уровне 10-12 грудных. Утолщения располагаются там, где от спинного мозга отходят самые толстые нервы, иннервирующие конечности. В этих отделах в сером веществе спинного мозга располагаются дополнительные центральные ядра.

Спинной мозг делится на 2 симметричные половины передней срединной вырезкой (*fissura mediana anterior*) и задней срединной бороздой (*sulcus medianus posterior*). На каждой половине спинного мозга имеется ещё по 2 боковых борозды – передняя и задняя латеральные (*sulcus lateralis anterior et posterior*). Вдоль них, из спинного мозга выходят передние (вентральные) и задние (дорзальные) корешки, которые сливаются в межпозвоночных отверстиях и образуют спинно-мозговые нервы (31 пара).

Каждый задний корешок у места соединения с передним имеет утолщение – межпозвоночный или спинальный ганглий (узел). В узлах располагаются псевдоуниполярные нервные клетки и элементы глии – мантийных глиоцитов. Спинальные ганглии обладают чувствительной функцией: отростки (дендриты) нервных клеток идут на периферию и вступают в контакт с рецепторами, а центральные – образуют задние корешки спинномозговых нервов.

Участок спинного мозга, соответствующий каждой паре – правой и левой - спинномозговых нервов, называется спинномозговым сегментом. В спинном мозге различают следующие сегменты:

- шейные C_1 - C_8 ,
- грудные Th_1 – Th_{12} ,
- поясничные L_1 – L_5 ,
- крестцовые S_1 – S_5 ,
- копчиковые – Co_1 – Co_3 .

Спинной мозг состоит из расположенного центрально серого и окружающего его белого вещества. В толще спинного мозга имеется канал, (canalis centralis) тянущийся вдоль всего спинного мозга. Краниально он сообщается с 4 желудочком головного мозга, а каудально, в области мозгового конуса, расширяется в виде конечного желудочка.

На поперечном разрезе спинного мозга его серое вещество имеет форму бабочки или буквы «Н». В нем различают передние, задние и боковые (от 1 грудного до 2-3 поясничных сегментов) рога. Совокупность нейронов, объединенных территориально и функционально, называется ядрами. Они образуют серое вещество центральной нервной системы. Белое вещество состоит из совокупности отростков нейронов и представлено, как правило, проводящими путями, то есть волокнами, по которым нервные импульсы следуют от центра к периферии и наоборот.

В основе деятельности нервной системы лежит рефлекс – это ответная реакция организма на раздражение рецепторов из внешней и внутренней среды. Анатомическим путем рефлекса является рефлекторная дуга.

2. Рефлекторная дуга.

Простая рефлекторная дуга состоит только из двух нейронов – чувствительного и двигательного. Примером может служить сухожильный коленный рефлекс. Первый (чувствительный) нейрон рефлекторной дуги заложен в спинальном ганглии и представлен псевдоуниполярным нейроном, периферические отростки которого – дендриты – идут к рецепторам кожи,

мышц, суставов, а центральные – аксоны – в составе заднего корешка входят в спинной мозг и заканчиваются на двигательных нейронах переднего рога. Эти клетки являются вторыми (эфферентными, эффекторными) нейронами, аксоны которых покидают спинной мозг в составе передних корешков спинномозговых нервов и направляются к рабочему органу.

Сложные рефлекторные дуги дополнены вставочными нейронами, которые могут быть локализованы в вышележащих отделах головного мозга.

3. Внутреннее строение спинного мозга.

В спинном мозге различают сегментарный и проводниковый аппараты

Сегментарный аппарат спинного мозга - это совокупность функционально взаимосвязанных нервных структур, обеспечивающих выполнение безусловных рефлексов (защитных, охранительных), морфологическим субстратом которых являются простые рефлекторные дуги.

Проводниковый аппарат спинного мозга обеспечивает двустороннюю связь спинного мозга с интеграционными центрами головного мозга. Он представлен афферентными (восходящими) и эфферентными (нисходящими) путями.

На поперечном разрезе спинного мозга в нем выделяют серое и белое вещество (**рис.2.**). Серое вещество расположено в центре и представлено ядрами, белое вещество на периферии и образовано нервными волокнами.

Серое вещество спинного мозга:

1. В центре заднего рога заложено *собственное ядро* (24), аксоны клеток которого переходят через переднюю спайку в боковой канатик другой стороны и образуют боковой спиноталамический путь, проводящий болевую и температурную чувствительность.

2. К верхушке заднего рога прилежит *студенистое вещество* (26), аксоны клеток которого переходят в боковой канатик противоположной стороны и образуют передний спиноталамический путь, проводящий тактильную чувствительность (чувство осязания и давления). Клетки студенистой зоны осуществляют межсегментарную связь.

3. Во внутреннем отделе основания заднего рога залегает *грудное или дорзальное ядро* (23), аксоны клеток которого следуют в боковой канатик своей стороны и образуют задний спинальный путь Флексига, проводящий в кору мозжечка мышечно-суставную (проприоцептивную) чувствительность.

4. На границе заднего и бокового рогов лежит *промежуточно-медиальное ядро* (21), аксоны клеток которого направляются в боковой канатик своей и противоположной стороны, образуя передний спинальный путь Говерса, проводящий проприоцептивную чувствительность в кору мозжечка.

5. В боковом роге заложены *промежуточно-латеральные ядра* (22), являющиеся центральными отделами вегетативной нервной системы.

В передних рогах залегают двигательные ядра, среди которых различают *медиальную* (18) и *латеральную* (20) группы, а в области шейного и пояснично-крестцового утолщений – *центральное ядро* (19). Аксоны клеток этих ядер образуют передние корешки и далее следуют в составе спинномозговых нервов к мышцам.

Белое вещество спинного мозга:

Белое вещество спинного мозга представлено мякотными нервными волокнами и глией. Волокна принадлежат различным клеткам и следуют в различных направлениях, образуя проводящие пути спинного мозга. Они делятся на:

-*собственный аппарат спинного мозга*, соединяющий рядом лежащие сегменты;

-*восходящие и нисходящие проводящие пути*, соединяющие структуры спинного мозга с головным в различных направлениях.

В задних канатиках спинного мозга проходят только восходящие (чувствительные) пути, в передних – нисходящие (двигательные), а в боковых – те и другие. Двигательные пути идут из различных отделов головного мозга к двигательным клеткам передних рогов.

В задних канатиках (*funiculus posterior*) проходят нежный или тонкий (*fasciculus gracilis*, Голля) (4) и клиновидный (*fasciculus cuneatus*, Бурдаха) (5) пучки, образованные аксонами клеток спинальных ганглиев (1 нейроны) и проводящие мышечно-суставное, тактильное чувство, интероцептивную чувствительность и чувство стереогноза. Пучок Голля формируется на протяжении 19 нижних сегментов, а пучок Бурдаха – на протяжении 12 верхних сегментов спинного мозга.

В боковых канатиках (*funiculus lateralis*) проходят восходящие и нисходящие проводящие пути. К восходящим проводящим путям относятся: задний и передний спинно-мозжечковый тракты (*tractus spinocerebellaris posterior et anterior*) (6, 11), боковой спинно-таламический тракт (*tractus spinothalamicus lateralis*) (12). К нисходящим проводящим путям относятся: боковой корково-спинномозговой тракт (*tractus corticospinalis lateralis*) (8), красно-ядерно-спинномозговой тракт (*tractus rubrospinalis*) (10), оливо- и преддверно-спинномозговой тракты (*tractus olivo- et vestibulospinalis*) (14).

Задний спинно-мозжечковый тракт (Флексига) образован аксонами клеток грудного ядра только своей стороны. Тракт проводит бессознательную проприоцептивную чувствительность от туловища, конечностей и шеи.

Передний спинно-мозжечковый тракт (Говерса) образован аксонами клеток медиального промежуточного ядра своей и противоположной стороны. По функции аналогичен предыдущему.

Латеральный спинно-таламический тракт образован аксонами клеток собственного ядра заднего рога, которые переходят на противоположную сторону. Проводит болевые и температурные импульсы от туловища, конечностей и шеи.

Латеральный корково-спинномозговой путь - занимает до 40% объема бокового канатика. Он начинается от пирамидных клеток коры полушарий. В спинном мозге заканчиваются синапсами на двигательных клетках передних рогов. Этот тракт контролирует выполнение сознательных, произвольных движений.

Красноядерно-спинномозговой тракт образован аксонами клеток красного ядра среднего мозга противоположной стороны. Заканчиваются на ядрах передних рогов. Обеспечивает длительное поддержание тонуса скелетных мышц при выполнении сложных автоматических условно-рефлекторных движений (бег, ходьба, танцы).

Оливо- и преддверно-спинномозговой тракты формируются аксонами преддверных ядер моста и оливы продолговатого мозга своей стороны. Нервные волокна этих путей заканчиваются на двигательных клетках собственных ядер передних рогов спинного мозга. Эти тракты играют важную роль в обеспечении безусловно-рефлекторной регуляции тонуса мышц и движений при изменениях положения тела в пространстве (при вестибулярных нагрузках).

Собственный латеральный пучок – это тонкие волокна, которые представлены аксонами вставочных нейронов, относящихся к сегментарному аппарату спинного мозга. Эти структуры обеспечивают межсегментарную связь.

В передних канатиках (*funiculus anterior*) по бокам от передней срединной щели проходит покрывшечно-спинномозговой путь (*tractus tectospinalis*) (17), латеральнее идет передний корково-спинномозговой путь (*tractus corticospinalis anterior*) (16), кнаружи от предыдущего вестибуло-спинальный путь (*tractus vestibulospinalis*) (14), дорзальнее от него проходит ретикуло-спинальный путь (*tractus reticulospinalis*) (13).

Покрывшечно-спинномозговой путь идет от крыши среднего мозга и осуществляет бессознательную ответную реакцию на зрительные и слуховые раздражения.

Передний корково-спинномозговой путь связывает пирамидные клетки коры и мотонейроны передних рогов спинного мозга. Этот тракт регулирует осознанную двигательную активность.

Вестибуло-спинальный путь идет от латерального ядра преддверно-улиткового нерва к клеткам передних рогов. Благодаря этому тракту обеспе-

чивается перераспределение тонуса мышц в ответ на изменение положение тела в пространстве (при вестибулярных нагрузках).

Ретикуло-спинальный путь начинается от ядер ретикулярной формации стволовой части мозга и заканчивается на двигательных нейронах передних рогов спинного мозга. Этот тракт бессознательно регулирует тонус мышц.

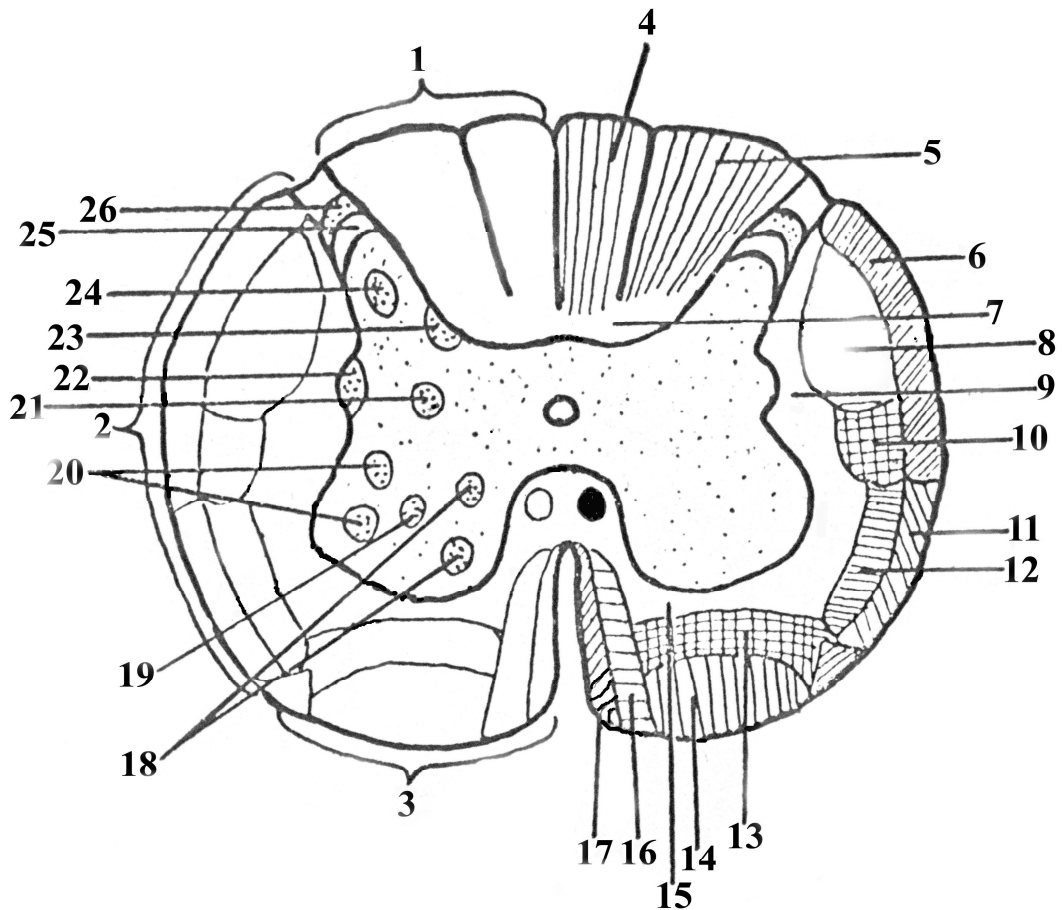


Рис.2. Внутреннее строение спинного мозга.

1. Funiculus posterior (задний канатик)
2. Funiculus lateralis (боковой канатик)
3. Funiculus anterior (передний канатик)
4. Fasciculus gracilis (Голля) (тонкий пучок)
5. Fasciculus cuneatus (Бурдаха) (клиновидный пучок)
6. Tractus spinocerebellaris posterior (задний спино-мозжечковый тракт)
7. Fasciculus proprius posterior (собственный задний пучок)

8. Tractus corticospinalis lateralis (боковой корково-спинномозговой тракт)
9. Fasciculus proprius lateralis (собственный боковой пучок)
10. Tractus rubrospinalis (рубро-спинальный тракт)
11. Tractus spinocerebellaris anterior (передний спино-мозжечковый тракт)
12. Tractus spinothalamicus (спино-таламический тракт)
13. Tractus reticulospinalis (ретикуло-спинальный тракт)
14. Tractus vestibulospinalis (вестибуло-спинальный тракт)
15. Fasciculus proprius anterior (собственный передний пучок)
16. Tractus corticospinalis anterior (передний корково-спинномозговой тракт)
17. Tractus tectospinalis (покрышечно-спинномозговой тракт)
18. Nucleus proprius medialis cornu anterior (медиальное ядро переднего рога)
19. Nucleus proprius centralis cornu anterior (центральное ядро переднего рога)
20. Nucleus proprius lateralis cornu anterior (латеральное ядро переднего рога)
21. Nucleus intermediomedialis (промежуточное медиальное ядро)
22. Nucleus intermediolateralis (промежуточное латеральное ядро)
23. Nucleus tharacicus (грудное ядро)
24. Nucleus proprius cornu posterior (собственное ядро заднего рога)
25. Substantia gelatinoza (желатинозная субстанция)
26. Zona spongioza (студенистая зона)

Функции спинного мозга.

1. Рефлекторная.
2. Проводниковая

4. Спинальный шок.

Перерезка или травма спинного мозга вызывает явление, получившее название спинального шока. Спинальный шок выражается в резком падении возбудимости и угнетении деятельности всех рефлекторных центров спинного мозга, расположенных ниже места перерезки или травмы. Во время спинального шока раздражители, обычно вызывающие рефлексы, оказываются недействительными. Укол не вызывает сгибательного рефлекса. В то же время, деятельность центров, расположенных выше перерезки, сохраняется. После перерезки исчезают не только скелетно-моторные рефлексы, но и вегетативные. Падает кровяное давление, отсутствуют сосудистые рефлексы, акты дефекации и микции (мочеиспускания). У человека спинальный шок может продолжаться 4-5 месяцев и обычно бывает следствием бытовых или военных травм. Когда шок проходит, рефлексы восстанавливаются в том случае, если не было перерыва вещества спинного мозга.

Причиной спинального шока является отсутствие активирующего влияния вышерасположенных отделов головного мозга на спинной мозг, большая роль в этом принадлежит ретикулярной формации ствола мозга.

МИКРОПРЕПАРАТЫ

Препарат №1. Спинной мозг. Поперечный срез. Окраска – импрегнация серебром.

При малом увеличении найти серое и белое вещество спинного мозга.

При большом увеличении найти:

- I. Серое вещество, в нем:
 1. передние рога
 2. тела мотонейронов
 3. задние рога
 4. тела ассоциативных нейронов
 5. боковые рога
 6. серую спайку
 7. центральный канал
- II. Белое вещество, в нем:
 1. передний канатик
 2. задний канатик

3. боковой канатик
4. миелиновые волокна длинных проводящих путей
5. переднюю срединную щель
6. заднюю срединную борозду

Препарат № 2. Спинальный ганглий. Окраска - гематоксилином-эозином.

При малом увеличении найти спинальный ганглий, покрытый соединительно-тканной капсулой.

При большом увеличении найти:

1. псевдоуниполярный (афферентный) нейронит:
 - а) тело клетки
 - б) ядро клетки
 - в) ядра клеток-сателлитов (мантийных глиоцитов)
2. нервные волокна (в центре узла)
3. ядра шванновских клеток
4. задний корешок
5. передний корешок
6. смешанный спинномозговой нерв.

ТЕСТ-КОНТРОЛЬ.

1. Где начинается и где заканчивается спинной мозг взрослого человека?
 - A. от большого затылочного отверстия и между 1-2 поясничными позвонками
 - B. от второго шейного позвонка и между 2-3 поясничными позвонками
 - C. от третьего шейного позвонка и между 3-4 поясничными позвонками
 - D. от первого шейного позвонка и между 1-2 поясничными позвонками
2. Какие проводящие пути проходят в заднем канатике спинного мозга?
 - A. смешанные (восходящие и нисходящие)
 - B. восходящие (чувствительные)
 - C. нисходящие (двигательные)
 - D. комиссуральные
3. Кортико-спинномозговой тракт координирует:
 - A. автоматизированную двигательную активность и тонус мышц
 - B. работу внутренних органов
 - C. осознанную двигательную активность
 - D. проприоцептивную чувствительность
4. В центре сегмента спинного мозга локализуется:
 - A. боковой рог
 - B. задний рог

- C. центральный канал
 - D. передний рог
5. Красноядерно-спинномозговой тракт контролирует:
- A. автоматизированную двигательную активность и тонус мышц
 - B. работу внутренних органов
 - C. осознанную двигательную активность
 - D. тактильную чувствительность
6. Сколько сегментов выделяют в поясничном отделе спинного мозга?
- A. два
 - B. двенадцать
 - C. восемь
 - D. пять
7. Первый (чувствительный) нейрон сложной рефлекторной дуги расположен:
- A. в переднем роге
 - B. в заднем роге
 - C. в боковом роге
 - D. в спинальном ганглии
8. Спинно-таламические тракты проводят:
- A. болевую и температурную чувствительность
 - B. проприоцептивную и тактильную чувствительность
 - C. интероцептивную чувствительность и чувство стероогноза
 - D. мышечно-суставное чувство
9. Двигательные нейроны спинного мозга образуют ядра в:
- A. боковых рогах
 - B. задних канатиках
 - C. передних рогах
 - D. передних канатиках
10. Где проходит покрывочно-спинномозговой тракт?
- A. в боковых канатиках
 - B. в передних канатиках
 - C. в переднем корешке
 - D. в заднем канатике

СИТУАЦИОННЫЕ ЗАДАЧИ

1. При патологоанатомическом исследовании спинного мозга человека обнаружена дегенерация и уменьшение количества клеток, составляющих ядра передних рогов в шейном отделе. Какие функции будут страдать в первую очередь в результате повреждения ядер?
2. Заболевание полиомиелитом сопровождается поражениями спинного мозга и нарушением функций двигательного аппарата. Деструкцией каких нейронов можно объяснить это явление? Какое звено рефлекторной дуги при этом нарушено?
3. У экспериментального животного в результате травмы поврежден передний корешок спинного мозга. Какие отростки и каких нейронов повреждены?
4. У больного в результате травмы повреждены задние корешки спинного мозга. Какие отростки и каких клеток при этом повреждаются?
5. У больного повреждены нейроны собственного ядра заднего рога спинного мозга. Функция каких проводящих путей будет нарушена?
6. В результате вирусной инфекции погибли псевдоуниполярные нейроны спинномозговых узлов. Какое звено рефлекторной дуги выключается?
7. В препарате переднего корешка спинного мозга видны нервные волокна. Где находятся тела нейронов, отростки которых образуют эти волокна?
8. У двух больных конечности не реагируют (не отдергиваются) на покалывание. При этом первый больной при покалывании чувствует боль, второй не чувствует ни боли, ни самого покалывания. Повреждение каких структур в трехчленной рефлекторной дуге имеет место у первого и второго больного?

КОНТРОЛЬНЫЕ ВОПРОСЫ.

1. Где располагается спинной мозг?
2. Как называются борозды на поверхности спинного мозга? Что они разделяют?
3. Что такое сегмент спинного мозга?
4. Какие ядра локализованы в сером веществе спинного мозга?
5. Какие проводящие пути располагаются в боковых канатиках спинного мозга?
6. Какое функциональное назначение восходящих проводящих путей бокового канатика?
7. Какое функциональное назначение нисходящих проводящих путей бокового канатика?
8. Какие проводящие пути располагаются в передних канатиках спинного мозга? Их функциональное назначение?
9. Какие проводящие пути располагаются в задних канатиках спинного мозга? Их функции?
10. Где располагается центральный канал и с чем он сообщается?
11. Какие структуры относятся к собственному аппарату спинного мозга?
12. Что такое спинальный ганглий?
13. Из каких нейронов состоит спинальный ганглий?
14. Перечислите элементы простой рефлекторной дуги.
15. Перечислите элементы сложной рефлекторной дуги.

ТЕМА 3. ФУНКЦИОНАЛЬНАЯ МОРФОЛОГИЯ ПРОДОЛГОВАТОГО МОЗГА И МОСТА

Цель занятия: Изучение морфологии и функции дистальных отделов стволовой части головного мозга – продолговатого мозга и моста.

Основные теоретические вопросы:

1. Особенности топографии продолговатого мозга и моста.
2. Общий план строения продолговатого мозга.
3. Основные анатомические образования вентральной (передней) поверхности продолговатого мозга.
4. Структуры дорзальной (задней) поверхности продолговатого мозга.
5. Внутреннее строение продолговатого мозга.
6. Функциональное значение продолговатого мозга.
7. Общий план строения моста.
8. Структуры вентральной поверхности моста.
9. Внутреннее строение моста.
10. Функциональное значение моста.

ИНФОРМАЦИОННЫЙ БЛОК

1. Внешнее строение продолговатого мозга.

Продолговатый мозг, мост и средний мозг принято называть стволом мозга. В стволе мозга локализованы ядра всех (кроме I и II пары) черепно-мозговых нервов.

Для всех отделов мозга, входящих в состав его ствола, характерно сходное распределение серого и белого вещества. На всем протяжении в нем выделяют *крышу* (tectum) - скопление серого вещества, расположенное над полостями мозга, *покрышку* (tegmentum), в которой локализованы ядра черепных нервов и проводящие пути, а также *основание* (basis), где сосредоточены проводящие пути.

Продолговатый мозг (medulla oblongata, bulbus cerebri, myelencephalon). по форме напоминает конус (луковицу), расширенным основанием обращен-

ный вверх. Длина продолговатого мозга составляет примерно 3 см, объем 6,5 см³.

В продолговатом мозге различают вентральную (переднюю), дорзальную (заднюю) и латеральные (боковые) поверхности.

На вентральной (передней) поверхности продолговатого мозга по обеим сторонам от передней срединной щели располагаются выпуклые продольные тяжи – *пирамиды*. Здесь проходят пирамидные пути из головного мозга. Пирамиды суживаются в каудальном направлении и большая часть образующих их волокон переходит на противоположную сторону продолговатого мозга, образуя перекрест пирамид, и продолжается в боковых канатиках спинного мозга в виде бокового кортикоспинального тракта (*tractus corticospinalis lateralis*). Остальные волокна идут в передние канатики спинного мозга в виде переднего кортикоспинального тракта (*tractus corticospinalis anterior*). Кортикоспинальные тракты – это пути сознательных двигательных актов.

Латеральнее пирамид располагаются *оливы*, состоящие из серого вещества. Олива – это промежуточное ядро равновесия, связанное с зубчатым ядром мозжечка. Основное назначение оливы связано с вестибулярными функциями (положение тела в пространстве).

Оливы отделены от пирамид передней боковой бороздой, из которой выходит XII пара черепно-мозговых нервов – подъязычный нерв – *n. hypoglossus*.

Задняя, дорзальная сторона продолговатого мозга становится доступной обозрению только после удаления мозжечка. На этой стороне локализуются ядра нежного (Голля) и клиновидного (Бурдаха) пучков.

Клетки ядер пучков Голля и Бурдаха являются вторыми нейронами восходящего пути двигательного анализатора, они несут в вышележащие отделы ЦНС тактильное и проприоцептивное чувство. Большая часть их аксонов (80%) переходит на противоположную сторону (*fibrae arcuatae internae*), резко поворачивает вверх и под названием медиальная петля (*lemniscus me-*

dialis) направляется к зрительному бугру промежуточного мозга. В продолговатом мозге к медиальной петле присоединяются волокна, восходящие из спинного мозга в составе спинальной петли, которая проводит импульсы тактильной, температурной и болевой чувствительности.

Таким образом, медиальная петля – это совокупность восходящих путей всех видов чувствительности, направляющейся в промежуточный мозг.

Меньшая часть аксонов клеток ядер пучков Голля и Бурдаха под названием *fibrae arcuatae externae* направляется кпереди и выходит на вентральную поверхность продолговатого мозга в области передней срединной щели, огибают пирамиды и в составе нижних ножек мозжечка направляются к ядру шатра.

2. Внутреннее строение продолговатого мозга.

В продолговатом мозге можно выделить серое и белое вещество (рис.3.). Серое вещество образует ядра, а белое вещество проводящие пути.

Строение белого вещества:

Белое вещество продолговатого мозга представлено восходящими и нисходящими проводящими путями.

восходящие проводящие пути:

- передний спинно-мозжечковый путь (Говерса) (*tractus spinocerebellaris anterior*) проводит бессознательное мышечно-суставное чувство
- задний спинно-мозжечковый путь (Флексига) (*tractus spinocerebellaris posterior*) проводит аналогичные функции
- спинно-таламический тракт (*tractus spinothalamicus*) проводят болевую, температурную и тактильную чувствительность
- бульбо-таламический путь (*tractus bulbothalamicus*) образован аксонами тонкого и клиновидного ядер, проводящие сознательную проприоцептивную чувствительность.

нисходящие проводящие пути:

- корково-спинномозговой тракт (*tractus corticospinalis*) отвечает за осознанные двигательные акты
- корково-ядерный тракт (*tractus corticonuclearis*) он обеспечивает произвольные движения мышц головы и шеи
- краснойдерно-спинномозговой тракт (*tractus rubrospinalis*) формирует бессознательные двигательные акты
- ретикуло-спинальный тракт (*tractus reticulospinalis*) обеспечивает поддержание тонуса мускулатуры
- покрывшечно-спинномозговой тракт (*tractus tectospinalis*) – обеспечивает защитные реакции организма на световые и звуковые раздражители.
- преддверно-спинномозговой тракт (*tractus vestibulospinalis*) обеспечивает регуляцию тонуса мускулатуры в ответ на изменение положение тела в пространстве.

Проводящие пути локализуются в продолговатом мозге следующим образом:

В центре располагается передний спинно-мозжечковый путь Говерса (16), медиальнее от него – спинно-таламический путь. Кзади от последнего – *tractus rubrospinalis et tractus vestibulospinalis* (13). В вентральном отделе продолговатого мозга расположены *tractus corticospinalis anterior*, латеральнее расположен *tractus corticospinalis lateralis* (9).

Серое вещество продолговатого мозга:

Серое вещество продолговатого мозга представлено четырьмя ядрами. К ним относятся:

1. тонкое и клиновидное ядро (15) является местом локализации вставочных нейронов, проводящих тактильную и проприоцептивную чувствительность;
2. ядро оливы (11) аксоны нейронов этого ядра образуют tr. olivocerebellaris, tr. olivospinalis;

3. ядра ретикулярной формации;
4. ядра с IX по XII пару черепных нервов.

Ретикулярная или сетчатая формация начинается от краниальных отделов спинного мозга, тянется через продолговатый мозг, мост, средний мозг до подбугорной области промежуточного мозга. Сетчатая формация представлена нейронами разной формы и величины, отростки которых переплетаются, образуя сеть. Нейроны, составляющие ретикулярную формацию, характеризуются слабо развитыми дендритами и длинными, сильно ветвящимися аксонами, образующими многочисленные коллатерали. Скопления нейронов сетчатой формации напоминают ядра. Их около 96. Данная структура имеет связи со всеми без исключения отделами ЦНС. В сетчатой формации, расположенной на уровне продолговатого мозга, локализованы жизненно важные центры: дыхательный, сосудодвигательный, центр сердечной деятельности, пищевой, а также рвотный, потоотделительный, слезоотделительный, центры мигания, чихания и кашля.

IX пара - языкоглоточный нерв (*n.glossopharyngeus*), смешанный. Содержит чувствительные, двигательные и парасимпатические (секреторные) волокна. Чувствительные волокна представлены периферическими отростками псевдоуниполярных нервных клеток, расположенных в верхнем и нижнем узлах. Центральные отростки этих клеток направляются в продолговатый мозг и заканчиваются на нейронах ядра одиночного пучка - *nucleus tractus solitarii* (4). Двигательные волокна являются аксонами клеток двойного ядра - *nucleus ambiguus* (6). Преганглионарные парасимпатические волокна идут от нижнего слюноотделительного ядра (*nucleus salivatorius inferior*). Языкоглоточный нерв выходит из продолговатого мозга 5-6 корешками из верхней части дорсо-латеральной борозды. Затем он покидает полость черепа через яремное отверстие, в пределах которого располагаются его чувствительные узлы. Этот нерв осуществляет: общую и вкусовую иннервацию слизистой оболочки задней трети языка, общую чувствительность слизистой оболочки

глотки, нёбных дужек, миндалин, барабанной полости, слуховой трубы и сино-каротидной зоны, иннервирует шилоглоточную мышцу и регулирует парасимпатическую иннервацию околоушной слюнной железы.

X пара - блуждающий нерв (*n. vagus*), смешанный. Чувствительные волокна представлены периферическими отростками псевдоуниполярных нервных клеток, расположенных в верхнем и нижнем чувствительных узлах. Центральные отростки этих клеток направляются в продолговатый мозг и заканчиваются на нейронах ядра одиночного пучка (общего для VII, IX и X пар черепно-мозговых нервов). Двигательные волокна являются аксонами клеток двойного ядра, общего для IX и X пар. Преганглионарные парасимпатические волокна идут от дорзального ядра, *nucleus dorsalis n. vagi* (3). Эти волокна являются преобладающими и составляют большую часть блуждающего нерва. Блуждающий нерв (7) выходит из продолговатого мозга несколькими корешками из дорзо-латеральной борозды. Корешки соединяются в единый ствол вблизи яремного отверстия, через которое нерв покидает полость черепа. В яремном отверстии находятся 2 чувствительных нервных узла – верхний и нижний. После выхода из черепа блуждающий нерв идет через органы шеи, грудной полости и проникает в брюшную полость. По ходу нерва, в связи с особенностями его топографии выделяют 4 отдела: головной, шейный, грудной и брюшной. Из этих отделов осуществляется парасимпатическая иннервация органов головы, шеи, грудной и брюшной полости.

XI пара – добавочный нерв (*n. accessorius*) двигательный, образован аксонами клеток двух двигательных ядер. Одно из них располагается в продолговатом мозге на дне ромбовидной ямки, другое – в спинном мозге, на уровне верхних шейных сегментов, в переднем роге. Спинномозговые корешки собираются в один ствол, входят в полость черепа через большое затылочное отверстие, соединяются с черепными корешками и сформировав ствол добавочного нерва, выходят из полости черепа через яремное отверстие.

Иннервирует грудино-ключично-сосцевидную и трапецевидную мышцу.

XII пара – подъязычный нерв (*n.hypoglossus*) (10), двигательный, образован аксонами нейронов двигательного ядра, расположенного в ромбовидной ямке в области треугольника подъязычного нерва (2). Из продолговатого мозга выходит многочисленными корешками через вентро-латеральную борозду. Полость черепа покидает через канал подъязычного нерва. Вступает в толщу языка и иннервирует все скелетные и собственные мышцы языка.

Функции продолговатого мозга:

1. рефлекторная;
2. проводниковая;
3. место выхода четырех пар черепно-мозговых нервов (IX, X, XI и XII);
4. осуществление защитных рефлексов: кашель, чиханье, мигание, слезоотделение, рвота;
5. формирование пищевых рефлексов: сосание, глотание, сокоотделение пищеварительных желез;
6. отдел локализации сосудодвигательного и дыхательного центров.

Особое значение этого отдела центральной нервной системы определяется тем, что в продолговатом мозге находятся жизненно важные центры — дыхательный, сердечно-сосудистый, пищевой. Поэтому повреждение продолговатого мозга или простое ущемление его в большом затылочном отверстии, спровоцированное отеком мозга, может закончиться смертью.

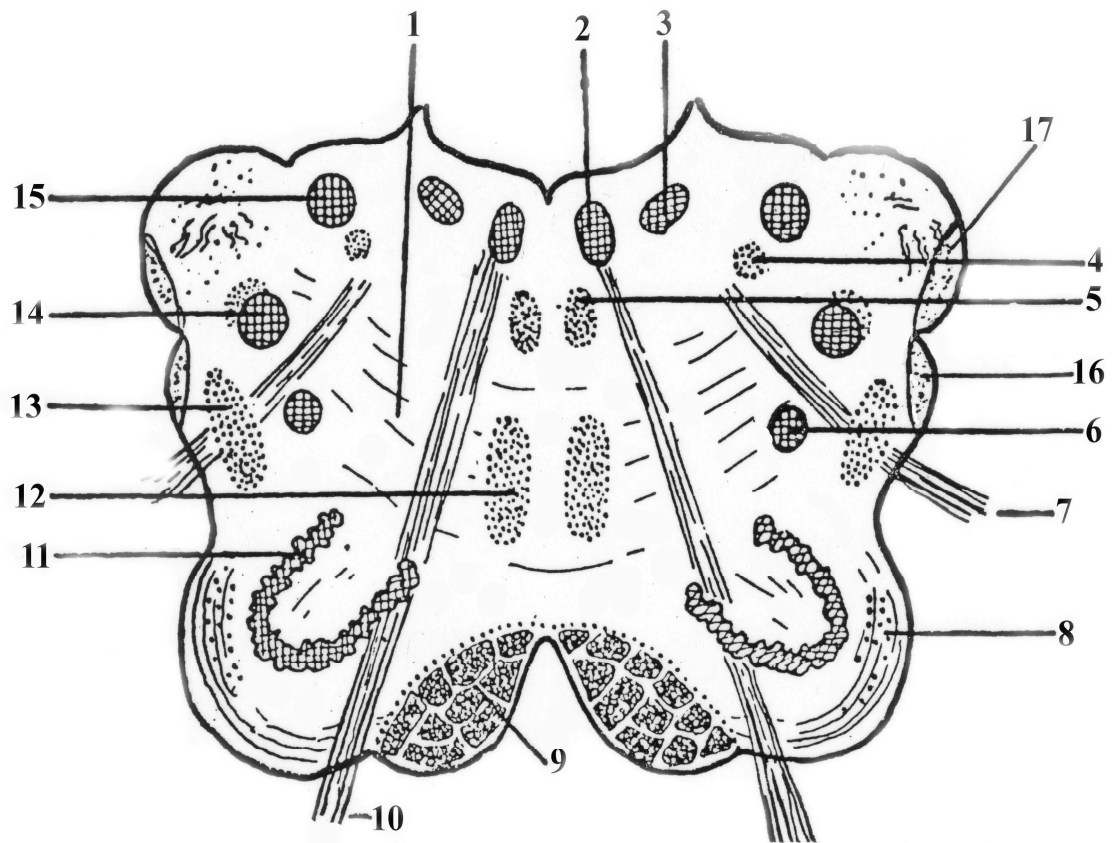


Рис. 3. Поперечный срез продолговатого мозга.

1. Substantia reticularis (ретикулярная формация)
2. Nucleus n. hypoglossi (ядро подъязычного нерва)
3. Nucleus dorsalis n. vagi (заднее ядро)
4. Nucleus tractus solitarii (ядро одиночного пути)
5. Fasciculus longitudinalis medialis (срединный продольный пучок)
6. Nucleus ambiguus (двойное ядро)
7. n. vagus (блуждающий нерв)
8. Fibrae arcuatae externae ventralis (передние наружные дугообразные ветви)
9. Tractus corticospinalis / пирамиды / (корково-спинномозговой тракт)
10. n. hypoglossus (подъязычный нерв)
11. Nucleus olivaris (ядро оливы)
12. Lemniscus medialis (медиальная петля)

13. Tractus rubrospinalis, tectospinalis, spinothalamicus (красноядерно-спинномозговой, покрывшечно-спинномозговой, спино-таламический тракты)

14. Nucleus tractus spinalis n.trigemini (спинномозговое ядро тройничного нерва)

15. Nucleus cuneatus (хвостатое ядро)

16. Tractus spinocerebellaris anterior (передний спино-мозжечковый тракт)

17. Tractus spinocerebellaris posterior (задний спино-мозжечковый тракт)

3. Внешнее строение моста.

Варолиев мост (pons Varolii) является производным ромбовидного мозга. Мост граничит краниально с ножками мозга, каудально – с продолговатым мозгом. Мост имеет две поверхности - вентральную и дорзальную. Вентральная поверхность моста хорошо видна на основании мозга и имеет хорошо выраженную sulcus basilaris, след от одноименной артерии.

Дорзальная поверхность моста прикрыта мозговым парусом, обращена в полость IV желудочка и вместе с дорзальной поверхностью продолговатого мозга образует ромбовидную ямку. От продолговатого мозга мост отделен бороздой, из которой выходят корешки отводящего (VI), лицевого (VII) и слухового нервов (VIII).

4. Внутреннее строение моста

В мосту выделяют следующие части (**рис.4.**). Это основание (basis) (вентральная часть), трапециевидное тело (corpus trapezoideum), покрывку (дорзальная часть) (tegmentum).

Трапециевидное тело (9) является границей между основанием и покрывкой. Здесь располагаются нейроны слухового пути. Продолжением трапециевидного тела по выходе из моста является слуховая петля, lemniscus lateralis (12).

Слуховая или латеральная петля состоит из перекрещенных и неперекрещенных нервных проводников слухового проводящего пути. Аксоны 2-х нейронов слухового пути (клетки вестибулярных ядер) следуют по поверхно-

сти ромбовидной ямки из её угла к срединной борозде, образуя мозговые полоски, *striae medullaris*. Перейдя на противоположную сторону, эти волокна присоединяются к волокнам трапецевидного тела и образуют латеральную или слуховую петлю – *lemniscus lateralis*.

Основание моста состоит как из белого, так и из серого вещества.

Серое вещество представлено собственными ядрами моста (*nuclei proprii pontis*) (11). Белое вещество - продольными и поперечными волокнами.

Продольные волокна моста (*fibrae pontis longitudinales*) состоят из проводящих путей, идущих от коры головного мозга к ядрам моста, мозжечка и спинного мозга (*tractus corticospinalis*, *tractus corticonuclearis*, *tractus cortico-ponto-cerebellaris*).

Поперечные волокна моста (*fibrae pontis transversus*) образуют мостомозжечковые пути (*tractus ponto-cerebellaris*) в составе средних мозжечковых ножек. Они следуют от ядер моста к мозжечку. Благодаря этим волокнам регулируются вестибулярные функции, а именно, контролируются координация движения и положение тела в пространстве.

Покрышка моста вместе с продолговатым мозгом участвует в образовании ромбовидной ямки. Здесь локализованы: сетчатая формация, передний спинно-мозжечковый тракт, латеральная и медиальная петли (10, 12), верхняя олива (6) (относится к слуховому анализатору), ядра тройничного (5), отводящего (1), лицевого (2), преддверно-улиткового нервов (4).

В покрышке моста проходят волокна восходящих сенсорных путей (медиальной и спинальной петли). На уровне моста к ним присоединяются также волокна тройничной (тригеминальной) петли, образованные отростками вторых нейронов, лежащих в чувствительном ядре тройничного нерва.

Таким образом, нервные волокна, входящие в состав спинальной, медиальной и тригеминальной петли, проводят сенсорную информацию в промежуточный и конечный мозг и называются лемнисковыми путями.

Из моста выходят черепно-мозговые нервы с V по VIII пару.

V пара, тройничный нерв, n. trigeminus, смешанный.

Двигательные волокна являются аксонами двигательного ядра тройничного нерва, расположенного в мосту. Чувствительные – представлены центральными отростками псевдоуниполярных клеток, находящихся в чувствительном узле полулунной формы – тройничном, Гассеровом узле (ganglion trigeminale). Это узел лежит на передней поверхности пирамиды височной кости, центральные отростки его клеток заканчиваются на нейронах трех ядер: среднемозгового (nucleus mesencephalicus), мостового (nucleus pontinus), ядра спинномозгового пути тройничного нерва, (nucleus tractus spinalis n. trigemini). Тройничный нерв выходит из вещества моста на границе со средней мозжечковой ножкой двумя корешками – чувствительным и двигательным. Чувствительный корешок представляет совокупность всех центральных отростков клеток тройничного узла. Они формируют 3 ветви: глазной, верхнечелюстной и нижнечелюстной нервы. Двигательные волокна присоединяются только к нижнечелюстному нерву.

Глазной нерв вступает в глазницу через верхнюю глазничную щель, иннервирует содержимое глазницы, верхнее веко, кожу лба и темени, слизистую оболочку верхней части полости носа и околоносовые пазухи. Верхнечелюстной нерв выходит через круглое отверстие в крылонебную ямку. Иннервирует десны и зубы верхней челюсти, слизистую оболочку нёба, носовой полости и верхнечелюстной пазухи, кожу носа и щек. Нижнечелюстной нерв содержит чувствительные и двигательные волокна, проходит через овальное отверстие, иннервирует десны и зубы нижней челюсти, слизистую оболочку языка, кожу щек, подбородка, нижней части ушной раковины и наружного слухового прохода. Двигательные волокна иннервируют жевательные мышцы.

VI пара - отводящий нерв (*n.abducens*), двигательный. Он образован аксонами нейронов двигательного ядра, расположенного в мосту. Нерв выходит из поперечной борозды между мостом и пирамидой продолговатого мозга и направляется к глазнице. Там он проходит через верхнюю глазнич-

ную щель. Этот нерв иннервирует латеральную прямую мышцу глазного яблока.

VII пара - лицевой нерв (*n. facialis*), смешанный.

Двигательные волокна являются аксонами двигательного ядра, расположенного в глубине моста под лицевым бугорком. Чувствительные волокна – центральные отростки псевдоуниполярных нервных клеток чувствительного ганглия (*ganglion geniculi*), расположенных в изгибе канала лицевого нерва (в толще пирамиды височной кости). В мосту чувствительные волокна заканчиваются на нейронах ядра одиночного пути (*nucleus tractus solitarius*). Преганглионарные парасимпатические волокна лицевого нерва начинаются от двух парасимпатических (секреторных) ядер – верхнего слюноотделительного ядра (*nucleus salivatorius superior*) и слезного ядра (*nucleus lacrimalis*), лежащих в покрышке моста. Лицевой нерв выходит из моста в мостомозжечковом углу. Полость черепа покидает через *canalis stylo-mastoideum*. Иннервирует все мимические мышцы, некоторые мышцы шеи, стременную мышцу, вкусовые сосочки в области передних $\frac{2}{3}$ языка, подчелюстную и подъязычные слюнные железы, слизистые железы нёба, полости носа, слезную железу.

VIII пара, преддверно-улитковый нерв (n. vestibulo-cochlearis) – нерв специальной чувствительности (слуховой и вестибулярной), состоит из двух частей: улитковой и преддверной. Каждая из частей имеет собственный чувствительный узел. Улитковый узел (спиральный узел) располагается в спиральном канале улитки. Периферические отростки клеток этого узла заканчиваются на клетках спирального (Кортиева) органа, а центральные – направляются к вентральному и дорзальному улитковым ядрам моста. Совокупность центральных отростков биполярных клеток улиткового узла составляет улитковую часть (*pars cochlearis*) VIII пары. Преддверный узел находится на дне внутреннего слухового прохода. Периферические отростки клеток этого узла образуют нервы, заканчивающиеся на вестибулярных рецепторах слуховых гребешках и пятнах. Центральные отростки биполярных

клеток преддверного узла составляют преддверную часть VIII пары и заканчиваются на вестибулярных ядрах моста. От рецепторов внутреннего уха преддверно-улитковый нерв направляется во внутренний слуховой проход, выходит из него, вступает в вещество моста в области мосто-мозжечкового угла, латеральное лицевого нерва.

Функции моста:

1. Проводниковая функция – проходят волокна в восходящем и нисходящем направлении.
2. Место выхода черепно-мозговых нервов с V-VIII пару.

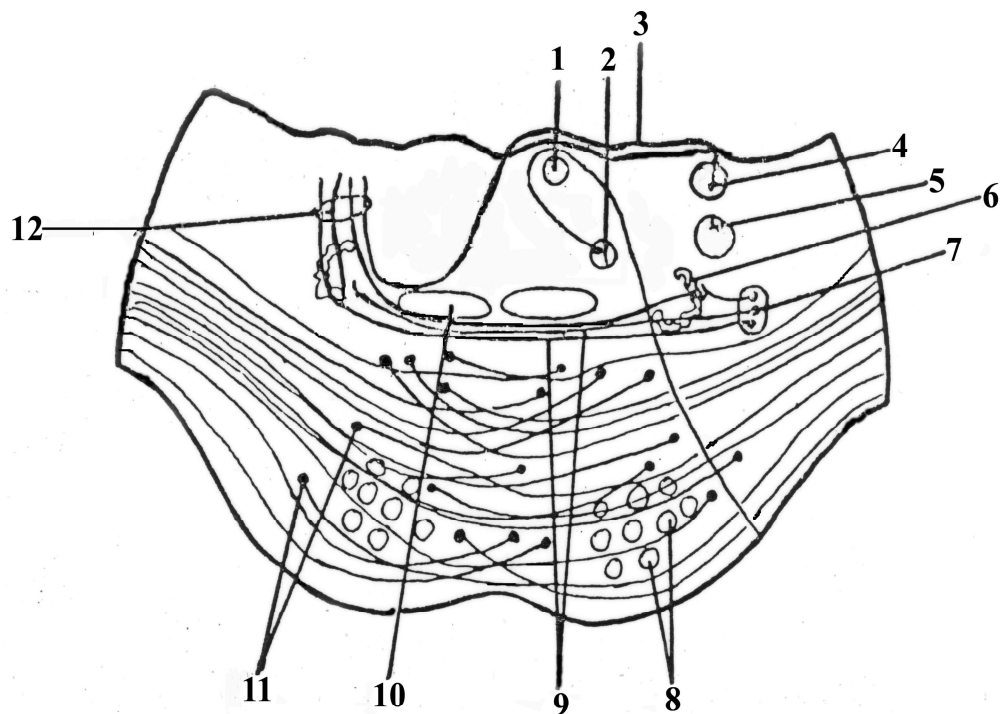


Рис. 4. Поперечный срез моста

1. Nucleus nervi abducens (ядро отводящего нерва)
2. Nucleus nervi facialis (ядро лицевого нерва)
3. Stria medullaris (мозговые полоски)
4. Nucleus cochlearis dorsalis (заднее слуховое ядро)
5. Nucleus tractus spinalis nervi trigemini (спинномозговое ядро тройничного нерва)
6. Oliva superior (верхняя олива)

7. Nucleus cochlearis ventralis (переднее слуховое ядро)
8. Tractus pyramidalis (пирамидный тракт)
9. Corpus trapezoideum (трапецивидное тело)
10. Lemniscus medialis (медиальная петля)
11. Nucleus proprius pontis (собственное ядро моста)
12. Lemniscus lateralis (латеральная петля)

ТЕСТ-КОНТРОЛЬ.

1. В сером веществе продолговатого мозга находится ядра следующих черепно-мозговых нервов:
 - A. с 5 по 8 пару
 - B. с 3 по 6 пару
 - C. с 1 по 2 пару
 - D. с 9 по 12 пару
2. Базилярная (основная) борозда находится
 - A. на вентральной (передней) поверхности моста
 - B. на дорзальной (задней) поверхности моста
 - C. в покрышке моста
 - D. на латеральной поверхности моста
3. С каким отделом головного мозга граничит продолговатый мозг в краниальном направлении ?
 - A. с промежуточным мозгом
 - B. со средним мозгом
 - C. с мостом
 - D. с мозжечком
4. Какие жизненно важные центры находятся в продолговатом мозге?
 - A. ассоциативный центр зрения
 - B. дыхательный и сосудодвигательный центры
 - C. центр слуха и равновесия
 - D. центр обоняния
5. В образовании трапециевидного тела принимают участие следующие структуры:
 - A. покрышечно-спинномозговой путь
 - B. спинно-мозжечковый путь
 - C. слуховые волокна, образующие латеральную петлю
 - D. дугообразные волокна, образующие медиальную петлю
6. Где локализуются пирамиды продолговатого мозга ?
 - A. на боковой (латеральной) поверхности
 - B. на задней (дорзальной) поверхности
 - C. на передней (вентральной) поверхности

- D. в месте перехода продолговатого мозга в спинной мозг
7. Какие проводящие пути проходят в пирамидах продолговатого мозга?
- A. корково-спинномозговые тракты
 - B. покрывочно-спинномозговой тракт
 - C. краснойдерно-спинномозговой тракт
 - D. ретикуло-спинальный тракт
8. Какие пучки локализуются на дорзальной поверхности продолговатого мозга?
- A. Ашоффа-Тавара
 - B. Говерса и Флексига
 - C. Голля и Бурдаха
 - D. Гисса
9. В серое вещество моста проецируются ядра следующих черепно-мозговых нервов:
- A. с 5 по 8 пару
 - B. с 3 по 6 пару
 - C. с 1 по 2 пару
 - D. с 9 по 12 пару
10. Поперечные волокна моста представлены следующими проводящими путями:
- A. корково-спинномозговыми
 - B. мосто-мозжечковыми
 - C. спинно-мозжечковыми
 - D. спинно-таламическими

СИТУАЦИОННЫЕ ЗАДАЧИ

1. При черепно-мозговых травмах возможно ущемление продолговатого мозга в большом затылочном отверстии? Чем это опасно?
2. Когда идет речь о «стволовых расстройствах», повреждения каких структур головного мозга имеются в виду?
3. В препарате продолговатого мозга наблюдается перерождение нервных волокон спинно-мозжечковых путей. К каким патологическим изменениям это может привести?
4. Вставьте название пучков, укажите место их локализации и функциональное назначение.
«?» лежит к фиссуре ближе, иннервирует, что ниже.
А «?» лежит в боках, иннервирует в руках (Л.В.Пупышев)

5. Во время патолого-анатомического исследования обнаружена атеросклеротическая бляшка в базилярной артерии. Какие отделы мозга могут пострадать в результате нарушения кровоснабжения. Предположите возможные функциональные нарушения.

КОНТРОЛЬНЫЕ ВОПРОСЫ.

1. Какие структуры относятся к стволу мозга?
2. Где располагается продолговатый мозг?
3. Какие образования видны на вентральной поверхности продолговатого мозга?
4. Какие образования видны на дорзальной поверхности продолговатого мозга?
5. Ядра каких пар черепно-мозговых нервов локализируются в продолговатом мозгу?
6. Где и из волокон каких трактов формируется медиальная петля?
7. Что такое ретикулярная формация, её функции и связи.
8. С какими структурами граничит мост?
9. Какие отделы имеет мост?
10. Какие структуры определяются на поперечном срезе моста?
11. Ядра каких пар черепно-мозговых нервов локализованы в веществе моста?
12. Какие пары черепно-мозговых нервов выходят из моста?
13. Чем образовано дно VI желудочка?
14. Что такое латеральная петля и как она формируется?

**ТЕМА 4. ФУНКЦИОНАЛЬНАЯ МОРФОЛОГИЯ
МОЗЖЕЧКА. МАКРО- И МИКРОМОРФОЛОГИЯ. ПРОВОДЯЩИЕ
ПУТИ.**

Цель занятия: Дать морфологическую и функциональную характеристику мозжечка.

Основные теоретические вопросы:

1. Анатомические особенности локализации мозжечка.
2. Основные отделы мозжечка.
3. Серое вещество мозжечка. Кора. Собственные ядра. Функциональное значение.
4. Белое вещество мозжечка. Проводниковый состав и функции мозжечковых ножек.
5. Функции мозжечка.

Микропрепарат:

1. Кора мозжечка. Окраска импрегнация серебром по Кахалю.

ИНФОРМАЦИОННЫЙ БЛОК.

1. Внешнее строение мозжечка.

Мозжечок – cerebellum или «малый мозг» представляет собой отдел головного мозга, развивающийся из крыши заднего мозга. Располагается в задней черепной ямке под затылочными долями больших полушарий. Мозжечок состоит из двух полушарий, червя и трех пар ножек. Толщина извилин не превышает 1,5-2 мм. В каждой части мозжечка различают переднюю, заднюю и клочково-узелковую долю. В переднюю долю мозжечка приходят импульсы преимущественно из спинного мозга, в заднюю – от коры больших полушарий. Клочково-узелковая доля – это самая древняя часть мозжечка, связанная с вестибулярным аппаратом.

Кора мозжечка содержит три слоя нервных клеток (**рис.5.**).

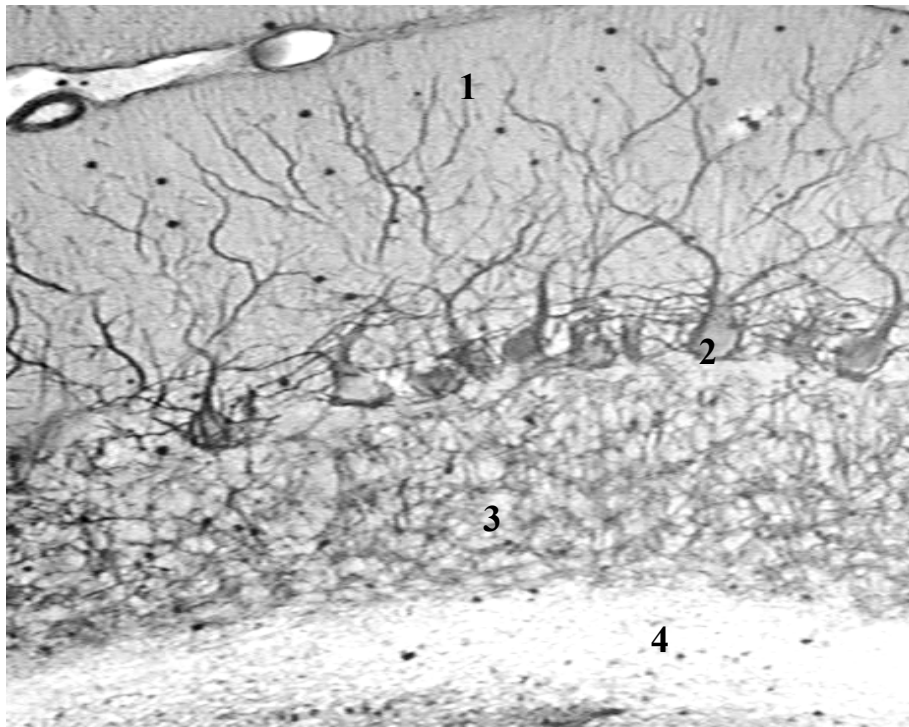


Рис. 5. Строение коры мозжечка. Окраска импрегнация серебром. Ув.600.

1 – молекулярный; 2 – ганглиозный; 3 – зернистый слой; 4 – белое вещество.

Кора мозжечка – это серое вещество, которое покрывает мозжечек сверху и включает в себя молекулярный, ганглиозный и зернистый слои.

I. Молекулярный слой коры мозжечка представлен 2 видами нейронов: корзинчатыми и звездчатыми. Последние подразделяются на большие и малые. Корзинчатые нейроны располагаются во внутренней трети молекулярного слоя. Их дендриты разветвляются поперечно извилине. Аксоны также направляются поперечно извилине над телами грушевидных нейронов и формируют вокруг них корзинки, которые являются синапсам. Малые звездчатые нейроны располагаются в наружной трети молекулярного слоя. Их короткие аксоны контактируют с дендритами грушевидных клеток.

Большие звездчатые клетки находятся в средней трети молекулярного слоя, их дендриты разветвляются, а аксоны направляется либо к дендритам грушевидных клеток, либо к их телу, принимая участие в формировании корзинки.

Все нейроны молекулярного слоя тормозят передачу импульса на грушевидные клетки.

Все нейроны молекулярного слоя тормозят передачу импульса на грушевидные клетки.

II. Ганглиозный слой (ганглионарный, слой грушевидных клеток или клеток Пуркинье) – главный слой коры мозжечка. Грушевидные клетки являются ассоциативно-эфферентными нейронами, от них начинаются эфферентные пути мозжечка.

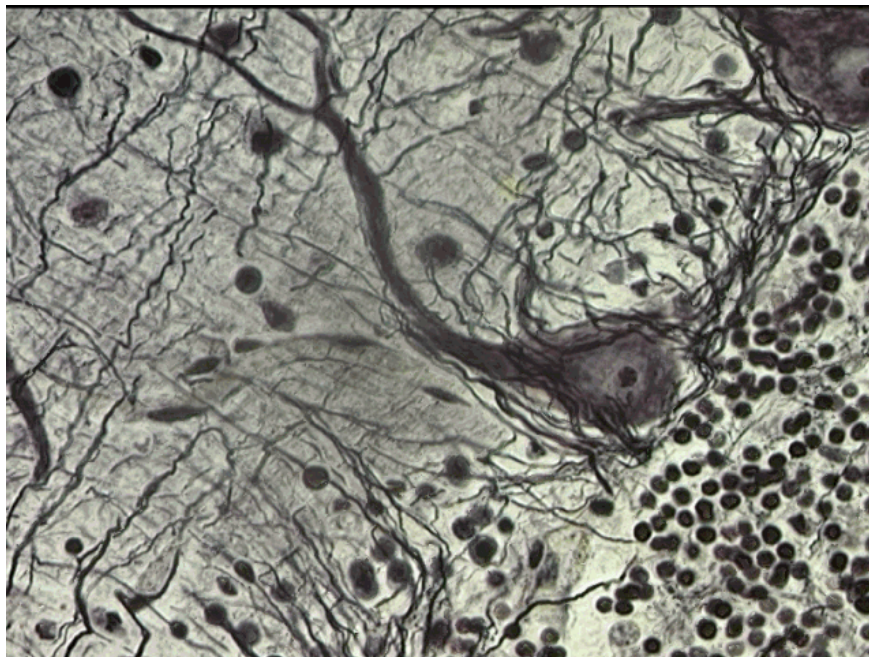


Рис. 6. Строение ганглиозного слоя коры мозжечка.

Клетки Пуркинье имеют грушевидную форму и располагаются строго в один ряд поперечно извилине (**рис.6.**). Высота тела грушевидного нейрона составляет 60 мкм, от их вершины отходят в вышележащий молекулярный слой 2-3 сильно ветвящихся дендрита. От основания грушевидных клеток отходит аксон, который, проходя по зернистому слою, отдает коллатерали, направляющиеся снова к грушевидным клеткам и объединяя соседствующие клетки своими контактами. Основная веточка аксона, дающая начало нисходящему (эфферентному) пути, направляется к одному из ядер мозжечка и заканчивается синапсом на его нейронах.

III. Зернистый слой состоит из 3 разновидностей нейронов. Самые многочисленные – клетки-зерна. Это мелкие (диаметром 5-6 мкм) клетки с

крупным ядром. От базальной части клеток-зерен отходят 2-3 дендрита, которые разветвляются в виде птичьей лапки. К дендритам подходят моховидные волокна, идущие от моста или нижних олив, и образуют синапсы. Места контактов моховидных волокон с дендритами клеток-зерен называются клубочками мозжечка. Аксоны клеток-зерен направляются в молекулярный слой, образуя синапсы с дендритами клеток молекулярного слоя и с грушевидными нейронами. Функция клеток-зерен – передача нервного импульса на грушевидные клетки. Большие звездчатые клетки Гольджи зернистого слоя коры мозжечка делятся на длинноаксонные и короткоаксонные. Дендриты короткоаксонных больших звездчатых клеток направляются в молекулярный слой и образуют синапсы с аксонами клеток-зерен, а короткие аксоны подходят к дендритам клеток-зерен и образуют тормозные синапсы, участвуя в формировании клубочков мозжечка. Длинноаксонные большие звездчатые нейроны располагаются вблизи от грушевидных нейронов. Их дендриты разветвляются здесь же, а аксоны выходят в белое вещество и снова возвращаются в кору мозжечка, образуя ассоциативные связи между её отдельными частями.

Таким образом, главными эфферентными нейронами коры мозжечка являются грушевидные клетки Пуркинье. В то же время, из всех вспомогательных нейронов коры мозжечка только клетки-зерна являются возбуждающими, ассоциативно-афферентными, остальные – тормозными.

Афферентные волокна мозжечка представлены моховидными и лазающими. Моховидные – от нижних олив и моста, лазающие – из спинного мозга и вестибулярных ядер продолговатого мозга.

Моховидные волокна вступают в синаптическую связь с дендритами клеток-зерен и передают возбуждающий импульс, который по аксонам, идущим в молекулярный слой, передается на дендриты грушевидных клеток.

Лазающие волокна направляются в молекулярный слой по дендритам грушевидных нейронов и образуют на этих дендритах возбуждающие синапсы.

Схематичное строение клеток и волокон мозжечка представлено на рис. 7.

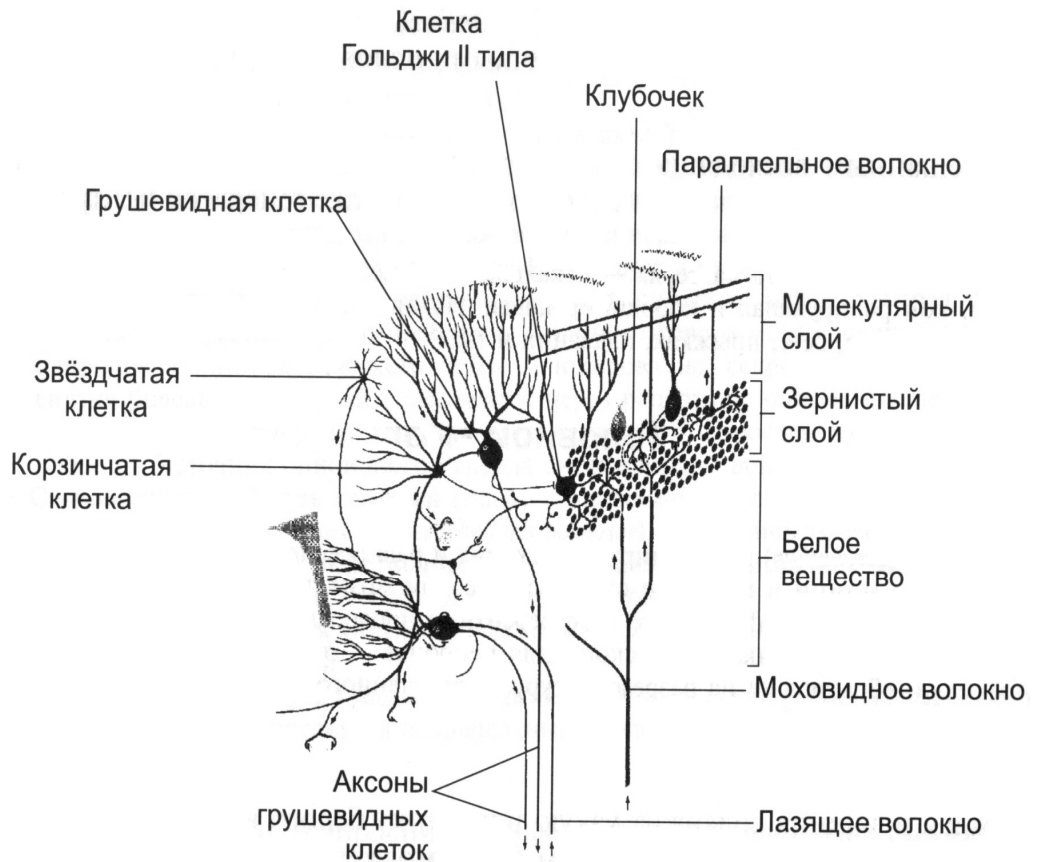


Рис. 7. Схема строения коры мозжечка.

2. Внутреннее строение мозжечка.

В мозжечке можно выделить серое и белое вещество (**рис.8.**). Серое вещество формирует кору и образует собственные ядра мозжечка. Белое вещество состоит из нервных волокон, которые связаны с тремя мозжечковыми ножками (верхними, средними и нижними).

В мозжечке выделяют 4 пары собственных ядер. Самое медиальное – ядро шатра (*nucleus fastigii*), связано с вестибулярным аппаратом, ведает равновесием тела.

Латеральнее располагается шаровидное ядро (*nucleus globosus*) ещё латеральнее – пробковидное ядро (*nucleus emboliformis*). Два последних ядра осуществляют координацию движений туловища.

Наконец, самое латеральное - зубчатое ядро (*nucleus dentatus*), ответственно за координацию движений конечностей. Оно связано с ядром оливы посредством оливо-мозжечковых волокон.

Мозжечок соединяется с соседними частями мозга при помощи трех пар ножек.

Верхние ножки мозжечка направляются кпереди, исчезают под четверохолмием среднего мозга. Они содержат волокна, идущие в обоих направлениях: от мозжечка к красному ядру и обратно. Берут начало от зубчатого ядра и заканчиваются в бугорках четверохолмия, красном ядре и зрительном бугре (*tractus cerebellorubralis*, *tractus cerebellothalamicus*). Здесь проходит путь Говерса (*tractus spinocerebellaris anterior*). По медиальному краю верхних ножек мозжечка прикрепляется верхний мозговой парус.

Средние ножки мозжечка наиболее крупные, их основу составляют корково-мосто-мозжечковые пути (*tractus corticopontocerebellaris*).

Нижние ножки называются веревчатыми телами и соединяют мозжечок с продолговатым мозгом. Они включают в себя следующие тракты: оливо-мозжечковый (*tractus olivocerebellaris*, задний спинно-мозжечковый (Флексига) (*tractus spinocerebellaris posterior*), вестибуло-мозжечковый (*tractus vestibulocerebellaris*) (от VIII пары черепно-мозговых нервов к ядрам шатра мозжечка), а также волокна, соединяющие ядра нежного и клиновидного пучков с мозжечком.

Функции мозжечка:

1. Координация работы различных групп мышц.
2. Регуляция быстрого чередования различных двигательных актов.
3. Относится к высшим центрам экстрапирамидной системы и симпатической нервной системы.

Поражение мозжечка и его связей сопровождается расстройствами походки, невозможностью удержать тело в вертикальном положении при закрытых глазах, нарушением координации движений конечностей. Кроме того, речь больных с мозжечковыми поражениями становится скандированной,

теряется чувство расстояния между предметами, развивается головокружение и горизонтальный нистагм.

К настоящему времени накоплено значительное количество анатомических, экспериментальных и клинических данных об участии мозжечка в контроле не только движений, но и различных высших психических функций и эмоциональной сферы. Анатомической основой этого влияния являются двусторонние связи мозжечка с полушариями большого мозга.

При поражении мозжечка выявлены разнообразные изменения психики у больных: деменция, олигофрения, шизофрения, маниакальная депрессия, психоз. Специальные нейропсихологические исследования у больных с поражениями мозжечка различного генеза выявили когнитивные нарушения — снижение памяти, интеллекта, нарушение вербального и невербального мышления, а также эмоционально-личностные изменения.

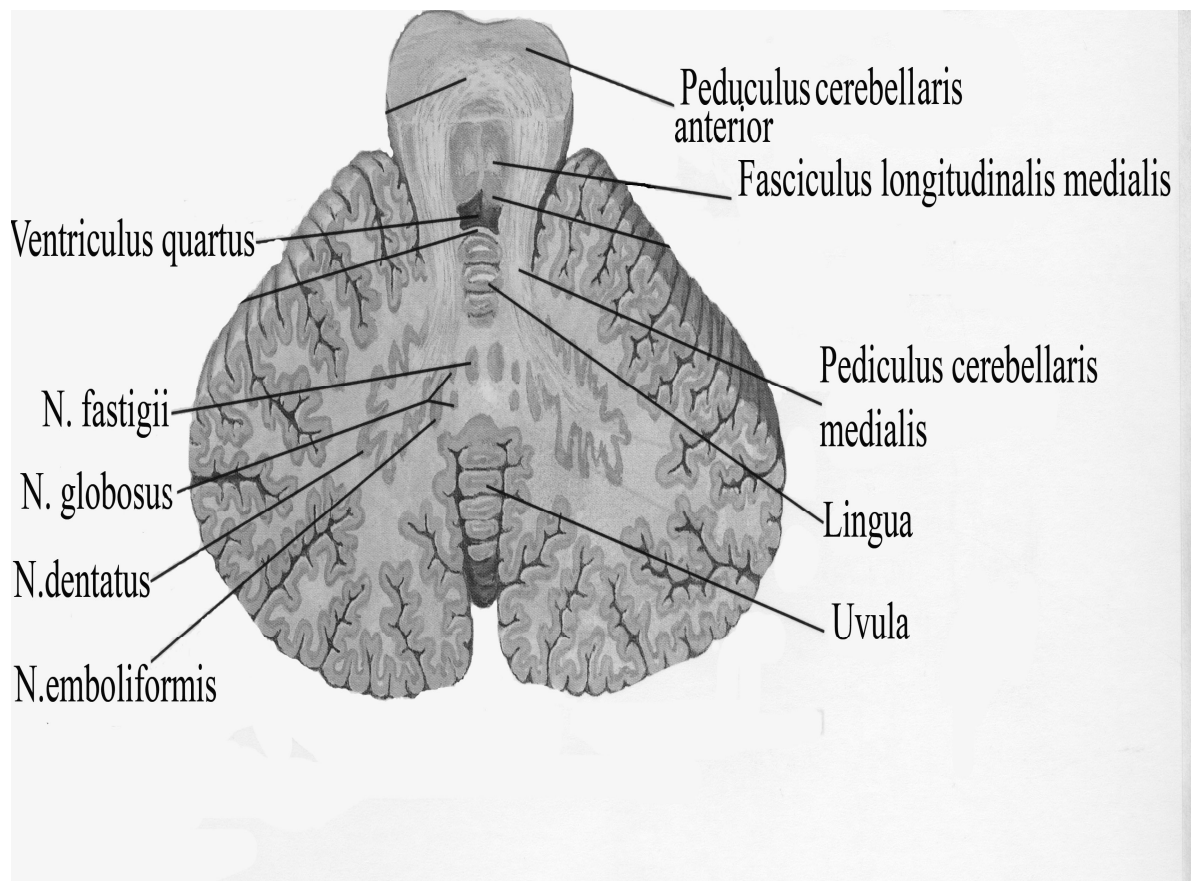


Рис. 8. Строение мозжечка.

ПРЕПАРАТЫ.**Препарат №1. Кора мозжечка. Окраска – импрегнация серебром.**

При малом увеличении найти извилину мозжечка с серым и белым веществом

При большом увеличении найти в коре мозжечка:

I. Молекулярный слой

1. звездчатые клетки
2. тела корзинчатых клеток
3. аксоны корзинчатых клеток

II. Ганглиозный слой

1. тела грушевидных клеток (клетки Пуркинье)
2. аксоны грушевидных клеток

III. Зернистый слой

1. клетки-зерна

IV. Белое вещество мозжечка.**ТЕСТ-КОНТРОЛЬ.**

1. Верхние мозжечковые ножки содержат волокна трактов, связывающих мозжечок с:
 - A. с продолговатым мозгом
 - B. со средним мозгом
 - C. с промежуточным мозгом
 - D. с мостом
2. К мозжечковым расстройствам относится все перечисленные, кроме:
 - A. атонии
 - B. атаксии
 - C. нарушение зрительной памяти
 - D. нарушение равновесия и координации движений
3. Сколько слоев определяется в коре мозжечка?
 - A. пять
 - B. восемь
 - C. три
 - D. шесть
4. От какого слоя коры мозжечка начинаются нисходящие (эфферентные) волокна?
 - A. молекулярного
 - B. зернистого
 - C. ганглионарного (ганглиозного)
 - D. пирамидного

5. Внутренний слой коры мозжечка называется:
- A. молекулярный
 - B. зернистый
 - C. ганглионарного (ганглиозного)
 - D. полиморфный
6. Серое вещество мозжечка формирует следующие структуры:
- A. три пары мозжечковых ножек
 - B. кору и собственные ядра мозжечка
 - C. восходящие проводящие пути мозжечка
 - D. нисходящие проводящие пути мозжечка
7. В мозжечке возбуждение от моховидных волокон к грушевидным клеткам передают нейроны:
- A. корзинчатые
 - B. клетки Гольджи
 - C. клетки-зерна
 - D. большие пирамидные клетки
8. Лазящие нервные волокна в мозжечке заканчиваются на:
- A. корзинчатых клетках
 - B. грушевидных клетках
 - C. клетках Гольджи
 - D. клетках-зернах
9. Где проходят корково-мосто-мозжечковые пути:
- A. в верхних мозжечковых ножках
 - B. в средних мозжечковых ножках
 - C. в коре мозжечка
 - D. в нижних мозжечковых ножках
10. Какие из собственных ядер мозжечка являются самыми медиальными, связаны с вестибулярным аппаратом и отвечают за равновесие тела?
- A. пробковидные ядра
 - B. ядро шатра
 - C. шаровидные ядра
 - D. зубчатое ядро

СИТУАЦИОННЫЕ ЗАДАЧИ

1. На микрофотографии представлен крупный нейрон грушевидной формы, на теле которого расположен синапс в виде корзинки. Какая клетка формирует этот синапс с клеткой Пуркинье. Где эта клетка располагается?

2. В научной статье речь идет об отделе ЦНС, в котором заканчиваются моховидные и лазающие нервные волокна. Какой это отдел и на каких нейритах в нем заканчиваются моховидные и лазающие волокна?
3. Известно, что мозжечок выполняет функцию равновесия и координации движения. Средний слой коры мозжечка представлен грушевидными клетками, дендриты которых имеют многочисленные синаптические связи, через которые получают информацию от проприорецепторов о состоянии двигательного аппарата и положения тела в пространстве. Назовите ассоциативные клетки, которые устанавливают связь между грушевидными клетками.
4. Какие патологические изменения могут наблюдаться вследствие развития кровоизлияния в области полушарий мозжечка?
5. На схеме строения коры мозжечка клетки-зерна обычно обозначаются одним цветом, а все остальные нейроны - другим. Чем отличаются клетки-зерна от других нейроцитов?

КОНТРОЛЬНЫЕ ВОПРОСЫ

1. Где располагается мозжечок?
2. Какие отделы различают в мозжечке?
3. Какие слои имеет кора мозжечка?
4. Опишите структуру и связи клеток Пуркинье.
5. Какие клетки выполняют в коре мозжечка ассоциативные и тормозные функции?
6. Какой проводящий путь связывает спинной мозг с корой мозжечка и ядрами ствола мозга?
7. Перечислите ядра мозжечка и охарактеризуйте их функциональное назначение.
8. Назовите ножки мозжечка и перечислите их проводниковый состав.
9. Какие волокна мозжечка выполняют афферентные функции?

**ТЕМА 5. ТОПОГРАФИЯ СЕРОГО ВЕЩЕСТВА В РОМБОВИДНОЙ
ЯМКЕ. IV ЖЕЛУДОЧЕК.**

Цель занятия: Сформировать представление о проекции ядер черепно-мозговых нервов в ромбовидной ямки и охарактеризовать полость ромбовидного мозга.

Основные теоретические вопросы:

1. Анатомические структуры перешейка ромбовидного мозга.
2. Строение IV желудочка. Его отверстия и сообщения.
3. Строение ромбовидной ямки.
4. Общие принципы локализации ядер черепных нервов в ромбовидной ямке.

ИНФОРМАЦИОННЫЙ БЛОК.

1. Перешеек ромбовидного мозга

Перешеек образует переходный участок между задним и средним мозгом. С вентральной стороны он ограничен ножками мозга. С дорзальной – включает несколько анатомических структур:

1. Верхние ножки мозжечка.
2. Верхний мозговой парус.
3. Уздечку паруса
4. Треугольник петли.

Верхние ножки мозжечка представляют собой два округлых сплюснутых тяжа, которые выходят из мозжечка и, достигнув заднего края пластинки четверохолмия среднего мозга, соприкасаются друг с другом. Между ними растянут верхний мозговой парус, который покрыт сверху сросшимся с ним язычком мозжечка. Узкий передний край верхнего мозгового паруса переходит в уздечку, которая соединяется с нижними холмиками среднего мозга.

Треугольник петли – это симметричное (с правой и левой стороны) треугольное поле, расположенное между нижним холмиком четверохолмия, верхней ножкой мозжечка и ножкой мозга. В треугольнике проходит латеральная петля (*lemniscus lateralis*).

2. Строение IV желудочка.

IV желудочек является полостью ромбовидного мозга и представляет собой продолжение центрального канала спинного мозга. В нем выделяют дно и крышу (**рис. 9.**).

Дно IV желудочка представлено ромбовидной ямкой, ограниченной сверху верхними, а снизу нижними мозжечковыми ножками.

Верхние ножки мозжечка (*pedunculi cerebellaris superiores*) содержат волокна, соединяющие мозжечок со средним мозгом, нижние ножки мозжечка (*pedunculi cerebellaris inferiores*) идут из продолговатого мозга.

На поверхности ромбовидной ямки при визуальном изучении определяются следующие структуры:

1. мозговые (слуховые) полоски (*stirae medullares*) IV желудочка;
2. срединная борозда (*sulcus medianus*);
3. пограничная борозда (*sulcus limitans*);
4. медиальное возвышение (*eminentia medialis*);
5. бугорок лицевого нерва (*colliculus facialis*);
6. треугольник подъязычного нерва (*trigonum n. hypoglossi*);
7. треугольник блуждающего нерва (*trigonum n. vagi*);
8. преддверно-улитковое поле (*area vestibule-cochlearis*).

Крышу IV желудочка образуют:

1. спереди - верхний мозговой парус (*velum medullare superius*) он натянут между верхними мозжечковыми ножками;
2. по середине – узелок червя мозжечка (*nodulus*);
3. сзади – нижний мозговой парус (*velum medullare inferius*) он натянут между узелком червя, ножкой клочка и клочком мозжечка.

В крыше IV желудочка располагается сосудистое сплетение. Крыша имеет отверстия, по которым ликвор из полости желудочка проникает в субарахноидальное пространство спинного и головного мозга (парные отверстия Лушка и непарное отверстие Мажанди).

Кроме того, IV желудочек сообщается с центральным каналом спинного мозга и водопроводом среднего мозга.

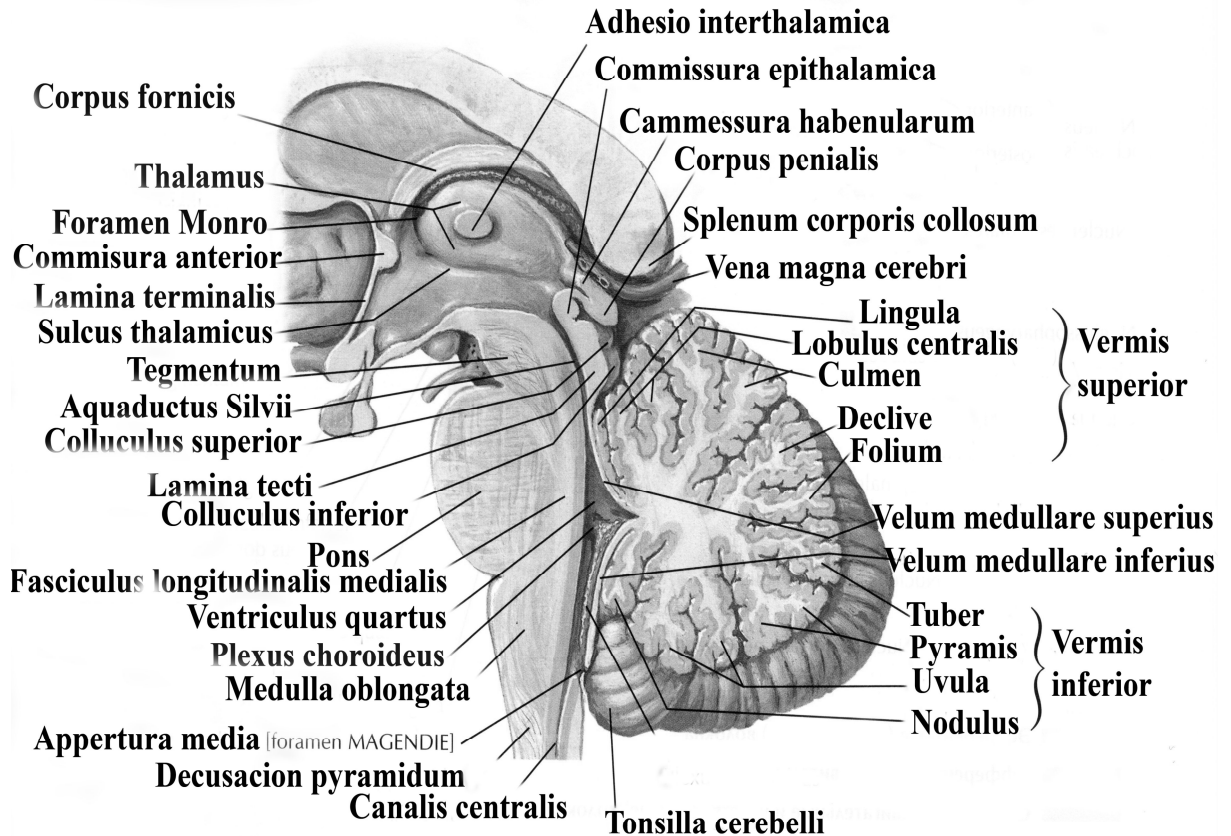


Рис. 9. Сагиттальный срез головного мозга.

3. Строение ромбовидной ямки.

Ромбовидная ямка представлена дорзальными поверхностями продолговатого мозга и моста (**рис.10.**). По бокам ямку ограничивают верхние и нижние ножки мозжечка.

Срединная борозда делит ромбовидную ямку на 2 симметричные половины. По обеим сторонам борозды видны медиальные возвышения, которые формируют правый и левый лицевые бугорки. В толще бугорков залегает ядро VI пары черепных нервов (отводящий нерв), глубже и латеральнее – ядро VII пары (лицевой нерв). Книзу медиальное возвышение переходит в треугольник подъязычного нерва, латеральнее которого находится треугольник

блуждающего нерва. В зоне этих треугольников залегают ядра одноименных нервов.

Боковые отделы ромбовидной ямки получили название вестибулярных полей, в них лежат слуховые и вестибулярные ядра преддверно-улиткового нерва (VIII пара). От слуховых ядер к срединной борозде идут поперечные мозговые полоски, расположенные на границе продолговатого мозга и моста.

В ромбовидной ямке, составленной дорзальными поверхностями продолговатого мозга и моста, локализуются ядра V-XII пар черепно-мозговых нервов.

Соматические двигательные ядра черепных нервов лежат в медиальном ряду, вегетативные ядра – в среднем, а чувствительные ядра – в латеральном.

Ядра четырех последних пар (IX-XII) черепных нервов расположены в нижнем отделе ромбовидной ямки, что соответствует дорзальной части продолговатого мозга. Ядра V-VIII пар черепных нервов – в верхнем отделе, что соответствует дорзальной части моста.

Подъязычный нерв (XII пара), n. hypoglossus – имеет единственное двигательное ядро в ниже-медиальном углу ромбовидной ямки (18).

Добавочный нерв (XI пара), n. accessorius, у него определяется два двигательных ядра: краниальное ядро в продолговатом мозге, nucleus n. accessorii, расположенное в спинном мозге (20).

Блуждающий нерв (X пара), n. vagus, - имеет 3 ядра: чувствительное, двигательное и вегетативное. Чувствительное - nucleus tractus solitarii - ядро одиночного пути (8), общее для VII, IX, и X пар, располагается в нижнем углу ромбовидной ямки. Вегетативное ядро - заднее ядро блуждающего нерва (19) – расположено там же. Двигательное ядро, nucleus ambiguus, двойное (16), общее с IX парой.

Языкоглоточный нерв (IX пара), n. glossopharyngeus, имеет три ядра. Чувствительное – ядро одиночного тракта, nucleus tractus solitarii (8), общее с VII и X парами. Вегетативное (секреторное) - нижнее слюноотделительное

ядро, *nucleus salivatorius inferior* (17) – между двойным ядром и ядром оливы. Двигательное – *nucleus ambiguus* (16), общее с X парой.

Преддверно-улитковый нерв (VIII пара), *n. vestibulo-cochlearis* имеет множественные ядра, которые проецируются в латеральные углы ромбовидной ямки. Два слуховых ядра (переднее и заднее) *nucleus cochlearis ventralis et dorsalis* (7, 9) и четыре вестибулярных (латеральное, медиальное, верхнее и нижнее) *nucleus vestibularis superior, inferior, lateralis, medialis* (7, 10, 12).

Лицевой нерв (VII пара), *n. facialis* имеет три ядра. Двигательное ядро на уровне лицевого бугорка (14). Вегетативное, *nucleus salivatorius superior* – в ретикулярной формации моста (15). Чувствительное – ядро одиночного тракта, *nucleus tractus solitarii* (8), общее с IX и X парами.

Отводящий нерв (VI пара), *n. abducens* имеет одно двигательное ядро на уровне лицевого бугорка (13).

Тройничный нерв (V пара) *n. trigeminus* имеет четыре ядра: три чувствительных - мостовое – в дорзо-латеральной части моста, *nucleus sensorius principalis* (21), ядро спинального тракта - *nucleus tractus spinalis* (6), ядро среднего мозга – *nucleus mesencephalicus n. trigemini* (4) и одно двигательное - *nucleus motorius n. trigemini* (жевательное) ядро (5).

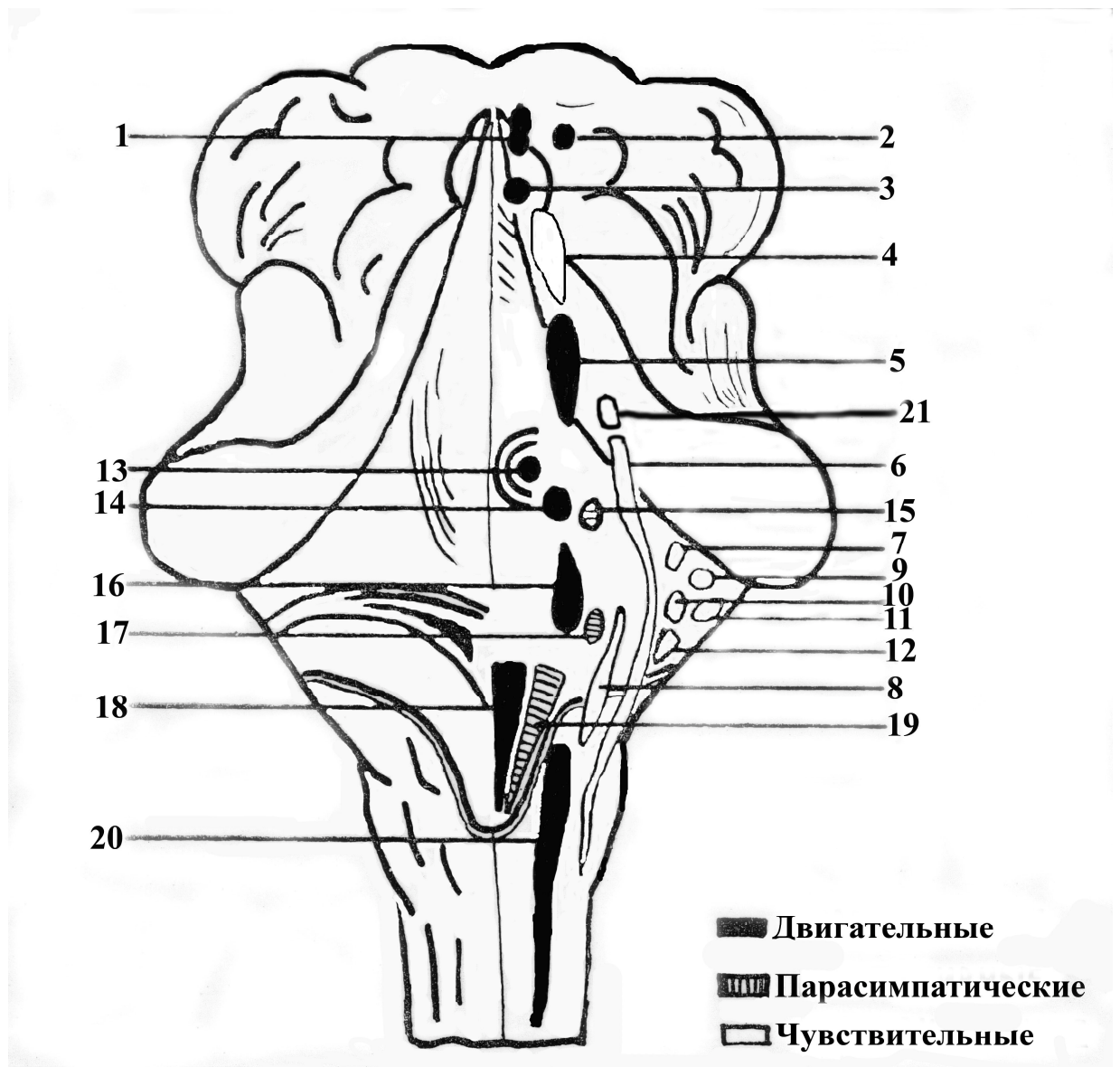


Рис.10. Топография ядер черепно-мозговых нервов в ромбовидной ямке.

1. Nucleus n. oculomotorii (ядро глазодвигательного нерва)
2. Nucleus accessorius n. oculomotorii (добавочное ядро глазодвигательного нерва)
3. Nucleus n. trochlearis (ядро блокового нерва)
4. Nucleus tractus mesencephalici n. trigemini (среднемозговое ядро тройничного нерва)
5. Nucleus motorius n. trigemini (двигательное ядро тройничного нерва)
6. Nucleus tractus spinalis n. trigemini (спино-мозговое ядро тройнично-

го нерва)

7. Nucleus vestibularis superior (верхнее вестибулярное ядро)
8. Nucleus tractus solitarii (ядро одиночного пути)
9. Nucleus cochlearis ventralis (переднее слуховое ядро)
10. Nucleus vestibularis lateralis (боковое вестибулярное ядро)
11. Nucleus cochlearis dorsalis (заднее слуховое ядро)
12. Nucleus vestibularis medialis (среднее вестибулярное ядро)
13. Nucleus n. abducens (ядро отводящего нерва)
14. Nucleus n. facialis (ядро лицевого нерва)
15. Nucleus salivatorius superior (верхнее слюноотделительное ядро)
16. Nucleus ambiguus (двойное ядро)
17. Nucleus salivatorius inferior (нижнее слюноотделительное ядро)
18. Nucleus n. hypoglossi (ядро подъязычного нерва)
19. Nucleus dorsalis n. vadi (заднее ядро блуждающего нерва)
20. Nucleus n. accessorii (ядро добавочного нерва)
21. Nucleus sensorius principalis (собственное чувствительное ядро)

ТЕСТ-КОНТРОЛЬ.

1. Какие отверстия определяются в крыше IV желудочка:
 - A. парные отверстия – Мажанди и непарное Лушка
 - B. парные отверстия – Лушка и непарное – Мажанди
 - C. межжелудочковое отверстие Монрое
 - D. не содержит отверстий и начинается слепо
2. В ромбовидной ямке локализуются ядра следующих черепно-мозговых нервов:
 - A. с 3 по 6 пару
 - B. с 5 по 12 пару
 - C. с 1 по 12 пару
 - D. с 9 по 12 пару

3. Какая поверхность моста образует ромбовидную ямку:
- A. вентральная (передняя)
 - B. дорзальная (задняя)
 - C. латеральная (боковая)
 - D. медиальная (срединная)
4. Какой структурой образовано дно IV желудочка?
- A. верхним мозговым парусом
 - B. нижним мозговым парусом
 - C. ромбовидной ямкой
 - D. подушкой таламуса
5. Что является полостью ромбовидного мозга?
- A. III желудочек
 - B. IV желудочек
 - C. Сильвиев водопровод
 - D. боковые желудочки
6. В каких структурах ромбовидной ямки головного мозга формируется латеральная петля?
- A. продолговатый мозг
 - B. спинной мозг
 - C. мост
 - D. средний мозг
7. Nucleus salivatorius superior (верхнее слюноотделительное ядро) является парасимпатическим ядром для:
- A. V пары (тройничного нерва)
 - B. VII пары (лицевого нерва)
 - C. X пары (блуждающего нерва)
 - D. IX пары (языкоглоточного нерва)
8. Nucleus ambiguus (двойное ядро) является общим для следующих черепно-мозговых нервов:
- A. IX, X пары
 - B. XI, XII пары
 - C. V, VII пары
 - D. I, II пары
9. Сколько ядер имеет n. trigeminus (V пара ЧМН) – тройничный нерв?
- A. 3 ядра (одно чувствительное и два двигательных)
 - B. 4 ядра (три чувствительных и одно двигательное)
 - C. 2 ядра (одно чувствительное и одно двигательное)
 - D. 4 ядра (два двигательных, одно чувствительное, одно вегетативное)

10. Место выхода из мозга n. abducens:

- A. на уровне пирамид продолговатого мозга
- B. на уровне заднего края моста
- C. позади олив
- D. между пирамидами и оливами

СИТУАЦИОННЫЕ ЗАДАЧИ

1. У пациента наблюдается паралич щечной мышцы, потеря вкусовой чувствительности в области передних двух третей языка, нарушение секреции слюны подчелюстной и подъязычной слюнной железами. Какой черепно-мозговой нерв подвергся травме? Какие он имеет ядра? В какой части ромбовидной ямки они локализуются?
2. Какие симптомы могут наблюдаться при разрыве нижнечелюстного нерва в области овального отверстия. Укажите ветвью какого нерва он является? Какие ядра в ромбовидной ямке имеет этот нерв?
3. При визуальном осмотре у больного высываемый язык отклоняется в пораженную сторону, расстройства чувствительности и вкуса не наблюдаются, слюноотделительная функция не страдает. Поражение какого нерва наблюдается? Как называется ядро этого нерва? Укажите место его локализации в ромбовидной ямке?
4. В автодорожном происшествии человек получил травму, сопровождающуюся повреждением основания черепа и приводящее к отеку мозга. Чем опасно такое состояние?

КОНТРОЛЬНЫЕ ВОПРОСЫ.

1. Полостью каких отделов мозга является IV желудочек?
2. Чем представлена крыша IV желудочка?
3. Чем представлено дно IV желудочка?
4. С какими пространствами и через какие отверстия сообщается IV желудочек?
5. Чем ограничена ромбовидная ямка?
6. Ядра каких черепно-мозговых нервов проецируются на поверхность ромбовидной ямки?

ТЕМА 6. ФУНКЦИОНАЛЬНАЯ МОРФОЛОГИЯ СРЕДНЕГО И ПРОМЕЖУТОЧНОГО МОЗГА

Цель занятия: Выяснить строение и функцию среднего и промежуточного мозга.

Основные теоретические вопросы:

1. Топография среднего мозга. Основные анатомические отделы. Водопровод мозга.
2. Топография серого вещества среднего мозга.
3. Белое вещество среднего мозга. Проводящие пути.
4. Функции среднего мозга.
5. Строение и функции таламуса.
6. Основные части эпиталамуса. Их функции.
7. Анатомические отделы метаталамуса. Их функции.
8. Строение гипоталамической части промежуточного мозга.
9. Гипоталамо-гипофизарная взаимосвязь. Ее значение.
10. Функциональное назначение промежуточного мозга.
11. Строение III желудочка. Его сообщения.

ИНФОРМАЦИОННЫЙ БЛОК.

1. Внешнее строение среднего мозга.

Средний мозг (*mesencephalon*) представляет собой наименьший из всех рассматриваемых отделов. В нем различают дорзальную (заднюю) и вентральную (переднюю) поверхности. На задней поверхности выделяют крышу (*tectum*), расположенную под ней покрывку, а на вентральной поверхности - ножки мозга. Полостью среднего мозга является Сильвиев водопровод, узкий канал 1,5-2 см длиной. Он соединяет IV и III желудочки.

Крыша среднего мозга образована пластинкой четверохолмия (*lamina quadrigemina*). В состав четверохолмия входят верхние и нижние холмики. Верхние холмики имеют в своем составе ядро (*nucleus colliculi superioris*). С

помощью верхних ручек верхние холмики связаны с латеральными коленчатыми телами, являющимися подкорковым центром зрения.

Нижние холмики тоже имеют в своем составе ядра. Благодаря нижним ручкам, эти холмики связаны с медиальными коленчатыми телами, являющимися подкорковыми центрами слуха.

Покрышка (tegmentum) располагается между крышей и ножками среднего мозга. Состоит из сенсорной и моторной частей. В сенсорной части лежат слуховые ядра латеральной петли. В моторной (более медиальной) части покрышки лежат ядра глазодвигательного и блокового нервов, а также красное ядро.

Ножки среднего мозга представляют собой два массивных тяжа белого вещества, которые выходят из-под варолиева моста, направляются кпереди и латерально и погружаются в толщу полушарий большого мозга. Между ножками расположена межножковая ямка, дно которой образовано задним продырявленным пространством, где из вещества мозга выходят волокна глазодвигательного нерва (III пара черепно-мозговых нервов).

Огибая ножки мозга с латеральной стороны, здесь появляются волокна блокового нерва (IV пара черепно-мозговых нервов), хотя на поверхность среднего мозга они выходят с дорзальной стороны.

2. Внутреннее строение среднего мозга

На разрезе среднего мозга заметны участки серого и белого вещества (рис. 11.).

Серое вещество образует следующие структуры:

1. Черная субстанция (substantia nigra).
2. Красное ядро (nucleus ruber).
3. Среднемозговое ядро тройничного нерва.
4. Ядра III пары черепно-мозговых нервов.
5. Ядра IV пары черепно-мозговых нервов.
6. Ядра ретикулярной формации.

Между крышей и покрывкой на границе с основанием среднего мозга располагается черная субстанция (7) - совокупность нейронов, содержащих в цитоплазме большое количество пигмента меланина и железа. Выше черной субстанции располагается красное ядро (3). Черная субстанция и красное ядро являются структурами экстрапирамидной системы, которые обеспечивают бессознательную двигательную активность и поддержание мышечного тонуса.

В покрывке среднего мозга под водопроводом расположены ядра глазодвигательного –III пара (8) и блокового (IV пара) нервов, а также мезенцефалическое (среднемозговое) ядро тройничного нерва.

На вентральной поверхности с внутренней стороны каждой ножки мозга выходит глазодвигательный нерв (III пара черепно-мозговых нервов) (5). Глазодвигательный нерв относится к смешанным нервам. Он имеет два ядра. Двигательное ядро располагается в верхней части покрывки среднего мозга и иннервирует все прямые мышцы глазного яблока, кроме латеральной прямой, нижнюю косую мышцы и мышцу, поднимающую верхнее веко. Дорзальнее от двигательных ядер вблизи срединной линии располагается парное вегетативное ядро глазодвигательного нерва, ядро Якубовича. Нейроны этого ядра отвечают за иннервацию мышцы, суживающей зрачок, и ресничной мышцы.

На дорзальной поверхности среднего мозга позади пластинки четверохолмия из вещества мозга выходит блоковый нерв (IV пара). Блоковый нерв является двигательным, он имеет одно двигательное ядро. Волокна, идущие от двигательного ядра, иннервируют верхнюю косую мышцу глазного яблока.

В покрывке располагается также парное красное ядро (*nucleus ruber*) (3), которое относится к экстрапирамидной системе. От нейронов красных ядер начинается рубро-спинальный путь (*tractus rubrospinalis*), имеющий нисходящее направление и заканчивающийся на двигательных ядрах спинного мозга. Отростки клеток красного ядра образуют в покрывке среднего

мозга вентральный перекрест (Фореля) (4), после чего направляются к боковым канатикам спинного мозга. Этот тракт обеспечивает бессознательные автоматизированные движения и осуществляет поддержание тонуса мышц.

От верхних и нижних холмиков пластинки крыши отходят аксоны, образующие тектоспинальный тракт (*tractus tectospinalis*). Он огибает водопровод снизу и переходит на противоположную сторону, образуя дорзальный перекрест покрывки (Мейнерта) (11). Затем волокна этого пути направляются к передним канатикам спинного мозга. Этот тракт обеспечивают защитные реакции организма на неожиданные световые или звуковые раздражители.

В покрывке среднего мозга располагаются ядерные структуры ретикулярной формации. К ядрам ретикулярной формации среднего мозга относится промежуточное ядро (Кахаля) и ядро задней спайки мозга (Даркшевича). Они являются центрами координации сочетанной функции мышц глазного яблока (III, IV, VI пары черепно-мозговых нервов), вестибулярных ядер моста (VIII пара черепно-мозговых нервов) и мышц шеи (XI пара черепно-мозговых нервов). Благодаря этим ядрам обеспечивается сочетанный поворот головы и глазных яблок. В верхнее-латеральных отделах покрывки среднего мозга располагаются волокна медиальной и латеральной петель.

Основание среднего мозга составляют ножки мозга – два толстых белых тяжа, идущих от моста кверху и кнаружи и погружающихся в вещество большого мозга. В составе ножек мозга проходят восходящие и нисходящие проводящие пути.

К восходящим проводящим путям относятся:

- бульбарно-таламический путь (*tractus bulbothalamicus*) (медиальная петля) (9) аксоны идут от тонкого и клиновидного ядер продолговатого мозга к ядрам таламуса, осуществляют контроль проприоцептивной и тактильной чувствительности в области туловища и конечностей;

- спинно-таламический путь (*tractus spinothalamicus*) (спинномозговая петля) связывают задние рога спинного мозга и ядра таламуса; несет информацию о болевой, температурной и тактильной чувствительности;

- ядерно-таламический путь (*tractus nucleothalamicus*) (тройничная петля) начинается от среднемозгового ядра тройничного нерва и идет к таламусу, несет импульсы всех видов чувствительности от головы и шеи;

- спинно-мозжечковый путь (*tractus spinocerebellaris*) начинается от задних рогов спинного мозга и заканчивается на собственных ядрах мозжечка, проводит проприоцептивную чувствительность (мышечно-суставное чувство);

- слуховой путь формирует латеральную петлю в мосту и несет информацию от слуховых ядер в вышележащие структуры.

К нисходящим проводящим путям, локализующимся на уровне среднего мозга, относятся:

- лобно-мостовой путь (*tractus frontopontinus*) (15)- связывает кору лобной доли и собственные ядра моста., обеспечивает контроль за двигательной активностью;

- затылочно-височно-теменно-мостовой путь (*tractus occipitotemporo-parietopontinus*) (12); связывает одноименные участки полушарий и относится к экстрапирамидным путям;

- корково-спинномозговой путь (*tractus corticospinalis, pyramidalis*) (13) сознательный двигательный путь, идущий от коры передней центральной извилины к двигательным ядрам передних рогов спинного мозга; главный путь осознанных двигательных актов;

- медиальный продольный пучок (*fasciculus longitudinalis medialis*) обеспечивает сочетанный поворот головы и глаз; начинается от ядер Кахаля и Даркшевича (ретикулярная формация) и заканчивается на двигательных ядрах III, IV, VI VIII и XI пары черепно-мозговых нервов;

- покрышечно-спинномозговой тракт (*tractus tectospinalis*) начинается от покрышки среднего мозга и заканчивается на ядрах передних рогов спин-

ного мозга; волокна этого тракта образуют дорзальный перекрест (перекрест Мейнерта) и обеспечивают защитные реакции организма на неожиданные световые или звуковые раздражители;

- краснаядерно-спинномозговой путь (*tractus rubrospinalis*) начинается от красных ядер среднего мозга и заканчивается на передних рогах спинного мозга; волокна этого тракта образуют вентральный перекрест Фореля; обеспечивает бессознательные автоматизированные движения и осуществляет поддержание тонуса мышц;

- ретикулярно-спинномозговой путь (*tractus reticulospinalis*) начинается от клеток ретикулярной формации и заканчивается на передних рогах спинного мозга; дополняет функции ядер ретикулярной формации среднего мозга

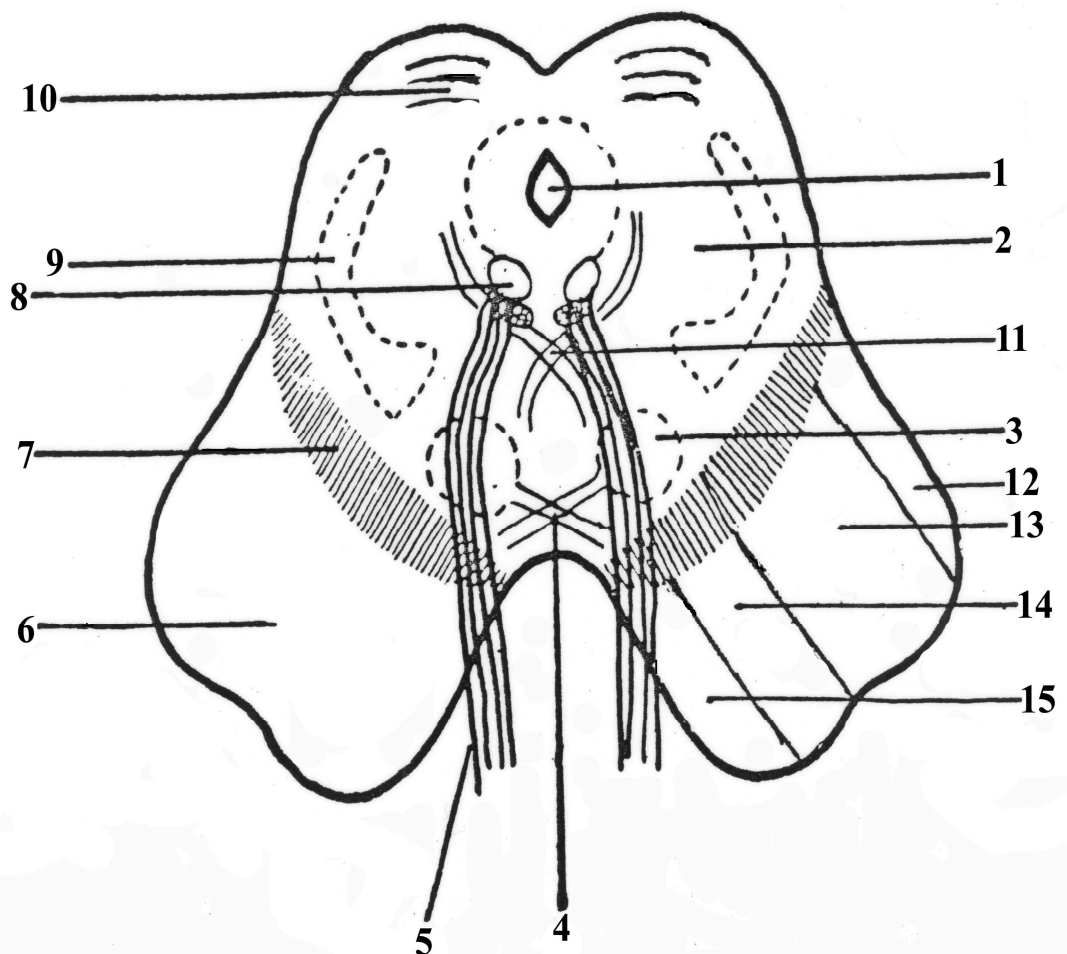


Рис. 11. Строение среднего мозга.

1. Aqueductus Silvii (Сильвиев водопровод)
2. Tegmentum (покрышка)
3. Nucleus ruber (красное ядро)
4. Вентральный перекрест Фореля
5. n. oculomotorius (глазодвигательный нерв)
6. Crus cerebri (ножки мозга)
7. Substantia nigra (черная субстанция)
8. Nucleus n.oculomotorii (ядро глазодвигательного нерва)
9. Lemniscus medialis (медиальная петля)
10. Tectum (крыша)
11. Дорсальный перекрест Мейнерта
12. Tractus occipito-temporo-pontinus (затылочно-височно-мостовой тракт)
13. Tractus corticospinalis (корково-спинномозговой тракт)
14. Tractus corticonuclearis (корково-ядерный тракт)
15. Tractus frontopontinus (лобно-мостовой тракт)

Функции среднего мозга

1. Локализация подкорковых центров слуха и зрения.
2. Локализация ядер черепно-мозговых нервов III, IV пары, обеспечивающих иннервацию мышц глазного яблока, реакции зрачка на интенсивность светового пучка и аккомодацию хрусталика.
3. Нахождение структур, относящихся к экстрапирамидной системе (черное вещество и красное ядро), обеспечивающих тонус и бессознательную активность мышц тела во время автоматических движений.
4. Локализация вегетативных центров и защитных реакций на световые и звуковые раздражители (ретикулярная формация).

Средний мозг играет важную роль в регуляции мышечного тонуса. В том случае, если травма или патологический процесс затрагивают область между продолговатым и средним мозгом, это может привести к резкому по-

вышению тонуса мышц, особенно разгибателей. Такое состояние называется *децеребрационной ригидностью*.

3. Промежуточный мозг

Промежуточный мозг (*diencephalon*) располагается между средним и конечным мозгом. На основании мозга его граница спереди проходит по перекресту зрительных нервов, а сзади – по краю ножек среднего мозга.

В состав промежуточного мозга входят:

- таламическая область (таламический мозг) (*thalamencephalon*);
- подталамическая (подбугорная) область (гипоталамический мозг) (*hypotalamus*).

Полостью промежуточного мозга является III желудочек (*ventriculus tertius*), который через водопровод мозга сообщается с IV желудочком, а посредством межжелудочкового отверстия, *foramen interventriculare* (Monroi) - с боковыми желудочками.

4. Внутреннее строение промежуточного мозга

Строение промежуточного мозга представлено на **рис.12**. В составе таламической (зрительной) области выделяют три части:

1. зрительный бугор, таламус, (*thalamus*);
2. надталамическая область, эпиталамус (*epithalamus*);
3. заталамическая область, метаталамус (*metathalamus*) .

Зрительный бугор (таламус) (4) – парный орган яйцевидной формы. Кпереди зрительный бугор слегка заострен и называется передним бугорком. Кзади зрительный бугор расширен и нависает над коленчатыми телами в виде подушки. Зрительный бугор является важным "релейным центром" на пути проведения всех видов чувствительности. К нему подходят следующие чувствительные проводники (с противоположной стороны):

1. медиальная петля с её бульбо-таламическими волокнами (осознание, суставно-мышечное чувство, чувство вибрации) и спино-таламическим путем (болевое и температурное чувство);

2. петля тройничного нерва – от чувствительного ядра тройничного нерва (чувствительность лица) и волокна от ядер языкоглоточного и блуждающего нервов (чувствительность глотки, гортани, а также внутренних органов);
3. зрительные тракты, заканчивающиеся в подушке зрительного бугра и латеральном коленчатом теле;
4. латеральная петля, заканчивающаяся в медиальном коленчатом теле (слуховые пути).

Следует отметить, что в зрительном бугре выделяют от 40 до 150 ядер, сгруппированных в следующие группы: передние, задние, медиальные, срединные (центральные), вентро-латеральные.

1. Передняя группа ядер таламуса (*nuclei anteriores thalami*)(24) получает афферентные волокна от сосцевидных тел – сосочково-таламический пучок и является подкорковым центром обоняния. Эфферентные волокна от этих ядер направляются к поясной извилине (корковый центр обоняния). Эта группа ядер является важным компонентом лимбической системы мозга, управляющей психо-эмоциональными реакциями (гнев, раздражение, злоба, радость, тревога, смех и т.д.)
2. Задние (каудальные) ядра таламуса (ядра подушки) (*nuclei posteriores thalami*) (10) являются подкорковыми центрами зрения. На этих ядрах заканчиваются часть волокон зрительного тракта. Аксоны нейронов зрительных ядер связаны с верхними холмиками четверохолмия среднего мозга и латеральными коленчатыми телами метаталамуса.
3. Медиальная группа таламических ядер (*nuclei mediani thalami*)(16) имеет двусторонние связи с корой лобной, теменной, височной долей мозга, участвуя в реализации высших психических процессов и анализируются все виды чувствительности (болевая, температурная, проприоцептивная, тактильная, интерорецептивная). Разрушение

этих ядер приводит к снижению беспокойства, тревожности, напряженности, агрессивности, устранению навязчивых мыслей.

4. Срединные (центральные) ядра (*nuclei centralis thalami*) являются подкорковыми центрами вестибулярных и слуховых функций. В этих ядрах заканчиваются волокна латеральной петли и вестибуло-таламического тракта. К этим ядрам идут также афферентные волокна от гипоталамуса, от ретикулярной формации мозга. Сюда проецируются волокна спино-таламического тракта в составе медиальной петли. Аксоны нейронов этих ядер направляются в кору височных и лобных долей, к гиппокампу, миндалевидному телу, поясной извилине. Эти ядра обеспечивают бодрствование, активируют кору конечного мозга, процессы памяти.
5. Вентро-латеральные ядра таламуса (*nuclei ventrolateralis thalami*) (15) являются подкорковым центром общей чувствительности, в них заканчиваются волокна спинномозговой, медиальной, тройничной петли. Большая часть аксонов этих ядер направляются в заднюю центральную извилину и формируют таламо-кортикальный тракт. Меньшая часть волокон заканчивается на медиальных ядрах таламуса.

В надталамической (надбугорной) области (эпиталамусе) различают: треугольник поводка (*trigonum habenulae*), поводок (*habenula*), спайку поводков (*comissura habenularum*) и шишковидное тело, эпифиз (*epiphysis*) (6).

Эпифиз — это железа внутренней секреции, функция которой заключается в тормозном влиянии на работу большей части других эндокринных желез (гипофиза, щитовидной и паращитовидных желез, половых желез, надпочечников и др.). Эпифиз вырабатывает большое число нейрогормонов — основные из них мелатонин и серотонин. Эти два гормона играют важную роль в поддержании иммунного статуса, они обладают антигонадотропным дейст-

вием, участвуют в регуляции сезонных ритмов и циклических процессов в организме.

Треугольник поводка, поводок, спайки поводков это подкорковые центры обоняния, которые связаны с передними ядрами таламуса и поясной извилиной коры полушарий (корковый центр обоняния)

В забугорной области (метаталамусе) лежат два парных овальных образования — более крупное медиальное коленчатое тело (*corpus geniculatum mediale*) и меньшее по размеру латеральное коленчатое тело (*corpus geniculatum laterale*). Латеральные коленчатые тела с помощью верхних ручек связаны с верхними холмиками четверохолмия. Медиальные коленчатые тела с помощью нижних ручек связаны с нижними холмиками четверохолмия.

Ядра медиального коленчатого тела (как и ядра нижнего холмика четверохолмия), являются подкорковым центром слуха, в них заканчиваются афферентные волокна в составе латеральной петли, берущие начало в области моста (слуховой путь) от ядер преддверно-улиткового (VIII пара) нерва. Аксоны от этих ядер направляются в височную долю полушарий (корковый центр слуха)

Ядра латерального коленчатого тела (вместе с ядрами верхнего холмика четверохолмия) являются подкорковыми центрами зрения: в них проходят латеральная часть волокон, идущих в составе зрительных трактов (II пара). Аксоны этих ядер направляются в затылочную долю полушарий (корковый центр зрения).

Строение подталамической (подбугорной, гипоталамической) области

Подбугорная (гипоталамическая) область представляет собой вентральный отдел промежуточного мозга. В ней выделяют три части:

1. переднюю гипоталамическую часть (*pars hypothalamica anterior*);
2. промежуточную гипоталамическую часть (*pars hypothalamica intermedia*);
3. заднюю гипоталамическую часть (*pars hypothalamica posterior*).

Передняя гипоталамическая часть образована следующими структурами:

зрительным перекрестом (*chiasma opticum*)(20);

зрительным трактом (*tractus opticus*);

передним отделом гипоталамуса (*pars hypothalamica anterior*).

Зрительный перекрест и зрительный тракт являются продолжением зрительных нервов и направляются в подкорковые центры зрения (верхние холмики четверохолмия, латеральные коленчатые тела, подушки таламуса). Передний отдел гипоталамуса представлен нейросекреторными ядрами (супраоптическим (22) и паравентрикулярным (25) . Клетки этих ядер вырабатывают вазопрессин (антидиуретический гормон) и окситоцин. Эти вещества по аксонам нейросекреторных клеток направляются в задний отдел гипофиза (нейрогипофиз), где выделяются в кровь. Вазопрессин вызывает сужение сосудов, увеличивает реабсорбцию натрия и воды в канальцах почек, уменьшает диурез и увеличивает объем циркулирующей крови, что повышает артериальное давление. Окситоцин – стимулирует сокращение матки во время родов, активизирует процессы молокоотдачи при лактации.

Промежуточная гипоталамическая часть (*pars hypothalamica intermedia*) включает в себя следующие структуры:

средний отдел гипоталамуса (*pars hypothalamica media*);

серый бугор (*tuber cinereum*) (13);

гипофизарную воронку (*infundibulum*)(19);

гипофиз (*hypophysis*)(18).

Средний отдел гипоталамуса содержит ядра, нейроны которых выделяют релизинг-факторы (либерины и статины). Либерины усиливают выработку гормонов гипофиза, статины, напротив, угнетают эти процессы. Кроме того, в нем определяются ядра, которые формируют центр голода и насыщения, пищеварительный центр, центр терморегуляции, подкорковый вегетативный центр.

Серый бугор — это тонкая, выпуклая часть нижней стенки III желудочка, расположенная между перекрестом зрительных нервов спереди и сосцевидными телами сзади. В стенке серого бугра расположены вегетативные ядра, которые обеспечивают согласованную работу парасимпатической и симпатической нервной системы, принимающих участие в иннервации внутренних органов, а также нейроны, обеспечивающие эмоциональные наклонности человека.

Вентрально серый бугор переходит в *воронку*, к которой прикрепляется *гипофиз*.

Гипофиз — железа внутренней секреции, которая состоит из трех долей. Передняя доля (аденогипофиз), задняя доля (нейрогипофиз) и промежуточная доля (у человека развита слабо).

Благодаря тесному взаимодействию гипоталамуса с гипофизом, в промежуточном мозге функционирует единая гипоталамо-гипофизарная система, управляющая работой всех эндокринных желез, а с их помощью — вегетативными функциями организма. Взаимодействие с гипофизом осуществляется посредством выделяемых ядрами гипоталамуса — рилизинг-гормонов. По системе воротных кровеносных сосудов они попадают в переднюю долю гипофиза (аденогипофиз), где способствуют высвобождению тропных гормонов, стимулирующих синтез специфических гормонов в других эндокринных железах.

Гипоталамо-гипофизарная система осуществляет контроль над гуморальной регуляцией водно-солевого баланса, обменом веществ и энергии, работой иммунной системы, терморегуляцией, репродуктивной функцией и т.д. Выполняя в этой системе регулирующую роль, гипоталамус является высшим центром, управляющим автономной (вегетативной) нервной системой.

Аденогипофиз вырабатывает тропные гормоны, которые усиливают функцию периферических эндокринных желез. К тропным гормонам относятся следующие — адренокортикотропный усиливает выработку гормонов

коры надпочечников, тиреотропный – стимулирует функцию щитовидной железы, соматотропный активирует рост костей в длину, фолликулостимулирующий – усиливает созревание фолликулов и стимулирует сперматогенез, лютеинизирующий – регулирует овуляцию и активизирует образование желтого тела в яичнике, лактотропный увеличивает выработку молока молочными железами при лактации.

Нейрогипофиз накапливает гормоны, которые продуцируются в передней доли гипоталамуса – вазопрессин и окситоцин.

Задняя гипоталамическая часть представлена:

сосочковыми телами (*corpora mamillaria*)(12)

задним отделом гипоталамуса (*pars hypothalamica posterior*)

Сосочковые тела и задний отдел гипоталамуса являются подкорковыми центрами обоняния и получают информацию из парагиппокампальной извилины и крючка.

5. Строение III желудочка.

III желудочек является полостью промежуточного мозга.

Он имеет следующие стенки:

1. латеральная стенка представлена зрительным бугром (thalamus)
2. нижняя стенка образована подталамической областью (hypothalamus) в состав которой входит серый бугор, воронка, зрительный перекрест, сосцевидные тела (tuber cinereum, infundibuli, chiasma opticum, corpora mamillaria)
3. задняя стенка состоит из задней спайки и шишковидного углубления (commissura posterior et recessus pinealis)
4. верхняя стенка - сосудистая оболочка III желудочка (tela choroidea ventriculi tertii)
5. передняя стенка формируется из столбов свода (columna fornicis), передней спайки (commissura anterior), конечной пластинке (lamina terminalis).

На дне III желудочка имеется 2 углубления:

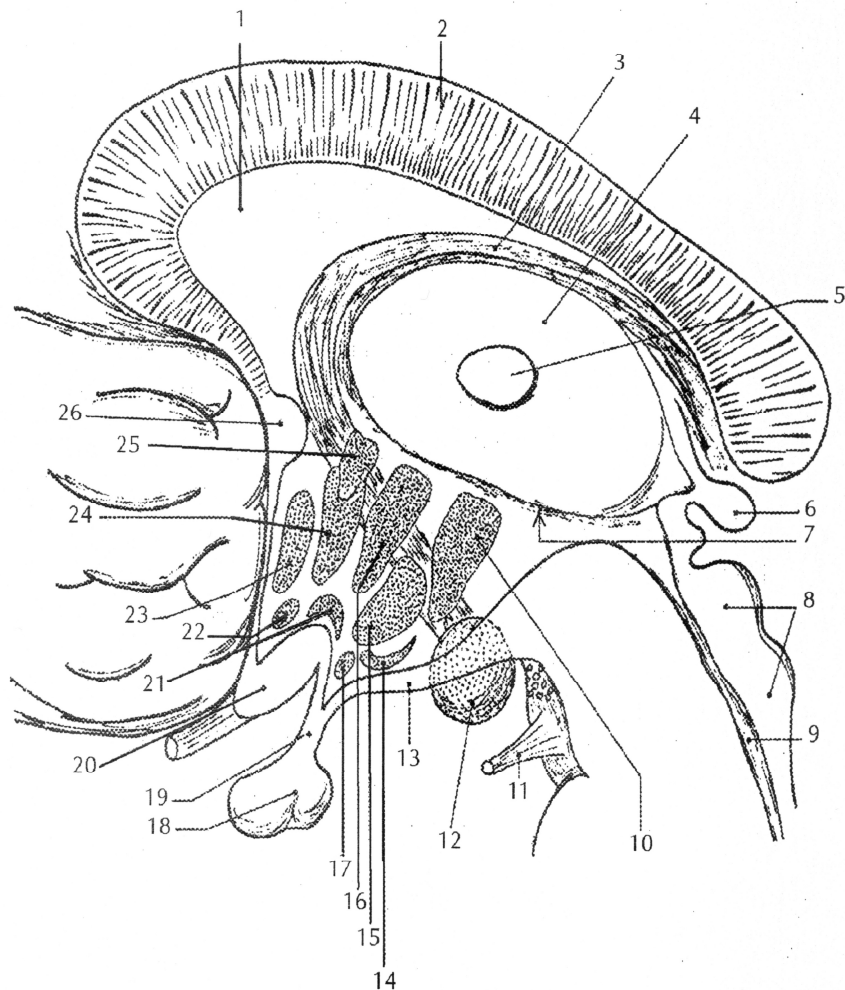
- зрительное углубление (*recessus opticus*)
- углубление воронки (*recessus infundibuli*)

III желудочек сообщается с полостью IV желудочка посредством Сильвиева водопровода (9), а с боковыми желудочками через межжелудочковое отверстие, которое находится в области передней стенки III желудочка.

Функции промежуточного мозга.

1. Локализация подкорковых центров обоняния (сосцевидные тела, задний отдел гипоталамуса, передние ядра таламуса)
2. Формирование подкорковых центров зрения (зрительный тракт, зрительный перекрест, латеральные коленчатые тела, подушка таламуса)
3. Место нахождения подкорковых центров слуха (центральные ядра таламуса, медиальные коленчатые тела).
4. Высшие вегетативные функции (средний отдел гипоталамуса)
5. Высшие центры регуляции психо-эмоциональных проявлений (передние и медиальные ядра таламуса)
6. Локализация центральных эндокринных желез (гипоталамус, гипофиз, эпифиз)

Симптоматика поражений промежуточного мозга (диэнцефальный синдром) отличается большим многообразием (психические расстройства, агрессия, депрессивные состояния, нарушения процессов памяти и мышления, эндокринные нарушения, расстройства вегетативных функций, нарушение зрения и слуха). Гетерогенность клинических проявлений диэнцефального синдрома нередко вызывает значительные затруднения в установлении точного диагноза и назначения соответствующего лечения.



- | | |
|---|--|
| 1. Septum pellucidum (прозрачная перегородка) | 16. Nucleus dorsomedialis (дорсомедиальное ядро) |
| 2. Corpus callosum (мозолистое тело) | 17. Nucleus infundibularis (ядро воронки, дугообразное ядро) |
| 3. Fornix (свод) | 18. Hypophysis (гипофиз) |
| 4. Thalamus (таламус) | 19. Infundibulum (воронка) |
| 5. Adhesio interthalamica (межталамическое сращение) | 20. Chiasma opticum (зрительный перекрест) |
| 6. Corpus pineale (эпифиз) | 21. Nucleus supraopticus (надзрительное ядро) |
| 7. Sulcus hypothalamicus (гипоталамическая борозда) | 22. Nucleus suprachiasmaticus супрахиазматическое ядро |
| 8. Tectum mesencephalicum (крыша среднего мозга) | 23. Nucleus preopticus (преоптическое ядро) |
| 9. Aqueductus cerebri (водопровод мозга) | 24. Nucleus hypothalamicus anterior (переднее ядро) |
| 10. Nucleus hypothalamicus posterior (заднее ядро гипоталамуса) | 25. Nucleus paraventricularis (околожелудочковое ядро) |
| 11. Nervus oculomotorius (глазодвигательный нерв) | 26. Commissura anterior (передняя спайка) |
| 12. Corpus mamillare (сосцевидное тело) | |
| 13. Tuber cinereum (серый бугор) | |
| 14. Nucleus tuberalis (ядро серого бугра) | |
| 15. Nucleus ventromedialis (вентромедиальное ядро) | |

Рис. 12. Строение промежуточного мозга.

ТЕСТ-КОНТРОЛЬ.

1. Полость среднего мозга называется:
 - A. IV желудочек
 - B. III желудочек
 - C. правый желудочек
 - D. Сильвиев водопровод
2. В состав метаталамуса входит:
 - A. эпифиз
 - B. гипофиз
 - C. поводок и спайка поводков
 - D. латеральные и медиальные коленчатые тела
3. Какая структура экстрапирамидной системы находится в среднем мозге:
 - A. полосатое тело
 - B. чечевицеобразное ядро
 - C. зубчатое ядро
 - D. красное ядро
4. Где локализуется промежуточный мозг:
 - A. между мостом и продолговатым мозгом
 - B. между мозжечком и затылочными долями полушарий
 - C. между средним и конечным мозгом
 - D. между мостом и средним мозгом
5. К какому отделу промежуточного мозга относится эпифиз:
 - A. к зрительному бугру
 - B. к гипоталамусу
 - C. к метаталамусу
 - D. к эпиталамусу
6. Полостью какого отдела мозга является III желудочек:
 - A. среднего
 - B. конечного
 - C. промежуточного
 - D. спинного
7. Черная субстанция это:
 - A. совокупность нейронов, содержащих в цитоплазме большое количество пигмента меланина и относящиеся к подкорковому центру слуха
 - B. совокупность нейронов, содержащих в цитоплазме большое количество пигмента меланина и относящиеся к подкорковому центру зрения
 - C. совокупность нейронов, содержащих в цитоплазме большое количество пигмента меланина и относящиеся к экстрапирамидной системе
 - D. совокупность нейронов, образующие ядра глазо-двигательного нерва

8. Какие функции выполняют сосцевидные тела:
- А. место локализации подкорковых центров зрения
 - В. место локализации подкорковых центров слуха
 - С. подкорковый центр обоняния
 - Д. корковый центр обоняния
9. В нижних холмиках четверохолмия среднего мозга локализуются подкорковые центры:
- А. зрения
 - В. слуха
 - С. обоняния
 - Д. вкуса
10. Вазопрессин и окситоцин продуцируются нейросекреторными клетками:
- А. нейрогипофиза
 - В. подушки таламуса
 - С. супраоптического и паравентрикулярного ядра гипоталамуса
 - Д. эпифиза

СИТУАЦИОННЫЕ ЗАДАЧИ

1. В клинике у больного наблюдается расстройство психорефлексов - смеха, плача и др., нарушение вегетативных функций, расстройство памяти, снижение мотивации, падение настроения. Какой отдел промежуточного мозга страдает?
2. В офтальмологической клинике при обследовании больного окулист обнаружил паралич медиальной прямой и нижней косой мышцы глаза, расстройство аккомодации хрусталика и расслабление сфинктера зрачка. Какой из черепно-мозговых нервов поражен в данном случае? Укажите название его ядер? Где они локализуются?
3. 40-летний мужчина попал в аварию, перевернувшись на мотоцикле. При рентгеновском исследовании черепа выявлена трещина клиновидной кости в зоне турецкого седла. Стационарный период протекал без осложнений и мужчина был выписан с диагнозом "здоров". Но спустя 2 месяца после выписки он отметил увеличенное выделение мочи (полиурию) до 20 литров в сутки. Можно ли связать перенесенную травму и полиурию? Если да, то как?
4. У экспериментального животного перерезаны аксоны нейросекреторных клеток, находящихся в супраоптическом и паравентрикулярном ядрах ги-

поталамуса. Как изменится содержание вазопрессина и окситоцина в задней доле гипофиза?

5. Трём группам животных в эксперименте вводили, соответственно, соматостатин, гонадолиберин и тиролиберин. В каком отделе промежуточного мозга следует ожидать изменение функций? Какие функции и в каком направлении будут изменяться?
6. В эксперименте одной группе животных провели кастрацию, другой – тиреоидэктомию. Какие аденоциты гипофиза будут преимущественно реагировать на операцию в каждой группе? Объясните причину.
7. При анализе клеточного состава аденогипофиза с помощью общеморфологических и гистохимических методов окраски установлено, что часть аденоцитов избирательно окрашивается альдегидфуксином и даёт положительную реакцию на гликопротеины. Какие аденоциты гипофиза обладают подобными тинкториальными и гистохимическими признаками. Какие гормоны они секретируют?

КОНТРОЛЬНЫЕ ВОПРОСЫ

1. Где располагается средний мозг?
2. Какие структуры формируют дорзальный отдел среднего мозга?
3. Какие структуры формируют вентральный отдел среднего мозга?
4. Что является полостью среднего мозга?
5. Чем представлено четверохолмие?
6. Корешки какого черепно-мозгового нерва выходят из вещества среднего мозга на уровне ножек мозга?
7. Ядра каких черепно-мозговых нервов располагаются в покрышке среднего мозга?
8. Какие восходящие пути проходят в покрышке среднего мозга?
9. Какие нисходящие пути начинаются от ядер крыши среднего мозга?
10. Какое образование делит средний мозг на основание и покрышку?
11. Где расположено красное ядро, и какой путь от него начинается?
12. Какие проводящие пути проходят в основании среднего мозга?

13. Какие элементы экстрапирамидной системы локализованы в среднем мозге?
14. Каково значение среднего мозга?
15. Какие анатомические структуры образуют промежуточный мозг?
16. Что является полостью промежуточного мозга?
17. Назовите основные группы ядер таламуса и дайте их функциональную характеристику.
18. В каких ядрах таламуса происходит переключение волокон восходящих путей тактильной и проприоцептивной чувствительности?
19. В каких ядрах таламуса происходит переключение зрительных путей?
20. Какие ядра таламуса связаны с лимбической системой?
21. Какова роль эпифиза?
22. Какие центры расположены в медиальных и латеральных коленчатых телах?
23. С какими структурами мозга связан гипоталамус?
24. Какие структуры включает в себя гипоталамус?

ТЕМА 6. ФУНКЦИОНАЛЬНАЯ МОРФОЛОГИЯ КОНЕЧНОГО МОЗГА. МИКРОМОРФОЛОГИЯ КОРЫ ПОЛУШАРИЙ.

Цель занятия: Проанализировать строение долей полушарий и установить локализацию функций в коре мозга.

Основные теоретические вопросы:

1. Основные поверхности и доли полушарий мозга.
2. Лобная доля. Борозды и извилины. Основные центры.
3. Теменная доля. Основные борозды и извилины. Локализация центров высшей нервной деятельности.
4. Височная доля. Основные борозды и извилины. Основные ассоциативные и проекционные центры.
5. Затылочная доля. Борозды и извилины. Локализация функций.

Микропрепарат:

1. Кора головного мозга. Окраска и прегнация серебром по Кахалю.

ИНФОРМАЦИОННЫЙ БЛОК.

1. Внешнее строение конечного мозга

Конечный мозг (*telencephalon*) представлен двумя полушариями. В состав каждого полушария входят: плащ (*pallium*), базальные ядра (*ganglia basalia*), обонятельный мозг (*rhinencephalon*).

Конечный мозг развивается из передней части переднего мозгового пузыря и его полостью являются боковые желудочки.

В каждом полушарии головного мозга различают 3 поверхности:

1. Верхне -латеральную (дорзо-латеральную) (*dorsolateralis*);
2. Медиальную (*medialis*);
3. Нижнюю (*inferior*);

В головном мозге выделяют постоянные борозды и щели:

1. Продольная щель мозга, *fissura longitudinalis cerebri*, разделяет полушария между собой;
2. Поперечная щель мозга, *fissura transversa cerebri*, отделяет мозжечок от затылочных долей;

3. Латеральная борозда (Сильвиева), *sulcus lateralis*, проходит по dorзо-латеральной поверхности, отделяя височную долю, *lobus temporalis*, от лобной и теменной, *lobus frontalis et lobus parietalis*;
4. Центральная борозда (Роланда) *sulcus centralis*, проходит по dorзо-латеральной поверхности, разделяя лобную и теменную доли, *lobus frontalis et lobus parietalis*;
5. Теменно-затылочная борозда, *sulcus parietooccipitalis*, находится на медиальной поверхности, разделяя одноименные доли;

К долям конечного мозга относятся:

1. Лобная доля, *lobus frontalis*;
2. Височная доля, *lobus temporalis*;
3. Теменная доля, *lobus parietalis*;
4. Затылочная доля, *lobus occipitalis*;
5. Островок, *insula*, залегает в глубине латеральной борозды;

2. Внутреннее строение полушарий мозга

Рельеф dorзо-латеральной поверхности представлен на рис. 13.

Лобная доля, *lobus frontalis* (1)

1. Борозды:

- предцентральная борозда, *sulcus precentralis* (2);
- верхняя лобная борозда, *sulcus frontalis superior*;
- нижняя лобная борозда, *sulcus frontalis inferior*;

2. Извилины:

- предцентральная извилина, *gyrus precentralis* (3);
- верхняя лобная извилина, *gyrus frontalis superior* (29);
- средняя лобная извилина, *gyrus frontalis medius* (28);
- нижняя лобная извилина, *gyrus frontalis inferior* (27);

Теменная доля, *lobus parietalis* (8)

1. Борозды:

- постцентральная борозда, *sulcus postcentralis* (6);

- внутритеменная борозда, *sulcus intraparietalis* (9);

2. Извилины:

- постцентральная извилина, *gyrus postcentralis* (5);
- верхняя теменная доля, *lobulus parietalis superior*, расположена выше *sulcus intraparietalis*;
- нижняя теменная доля, *lobulus parietalis inferior*, расположена ниже *sulcus intraparietalis*;
- надкраевая извилина, *gyrus supramarginalis* (7), окаймляет задний конец *sulcus lateralis*;
- угловая извилина, *gyrus angularis* (10), окаймляет задний конец *sulcus temporalis superior*;

Затылочная доля, *lobus occipitalis* (14)

1. Борозды:

- верхние затылочные борозды, *sulci occipitales superiores*;
- латеральные затылочные борозды, *sulci occipitales laterales*;

2. Извилины:

- верхние затылочные извилины, *gyri occipitales superiores* (11);
- латеральные затылочные извилины, *gyri occipitales laterales* (13);

Височная доля, *lobus temporalis* (20)

1. Борозды:

- верхняя височная борозда, *sulcus temporalis superior* (22);
- нижняя височная борозда, *sulcus temporalis inferior* (16);

2. Извилины:

- верхняя височная извилина, *gyrus temporalis superior* (21);
- средняя височная извилина, *gyrus temporalis medius* (19);
- нижняя височная извилина, *gyrus temporalis inferior* (17);

Островок, *insula* (Reilii)

Островок расположен на дне *sulcus lateralis* (Sylvii) (18) и хорошо виден только при раздвигании ее краев.

1. Борозды:

- круговая борозда островка, *sulcus circularis insulae*, ограничивает островок по периферии;
- центральная борозда островка, *sulcus centralis insulae*, разделяет его на переднюю и заднюю доли;

2. Извилины:

- длинная извилина островка, *gyrus longus insulae*, расположена в задней доле;
- короткие извилины островка, *gyri breves insulae*, расположены в передней доле.

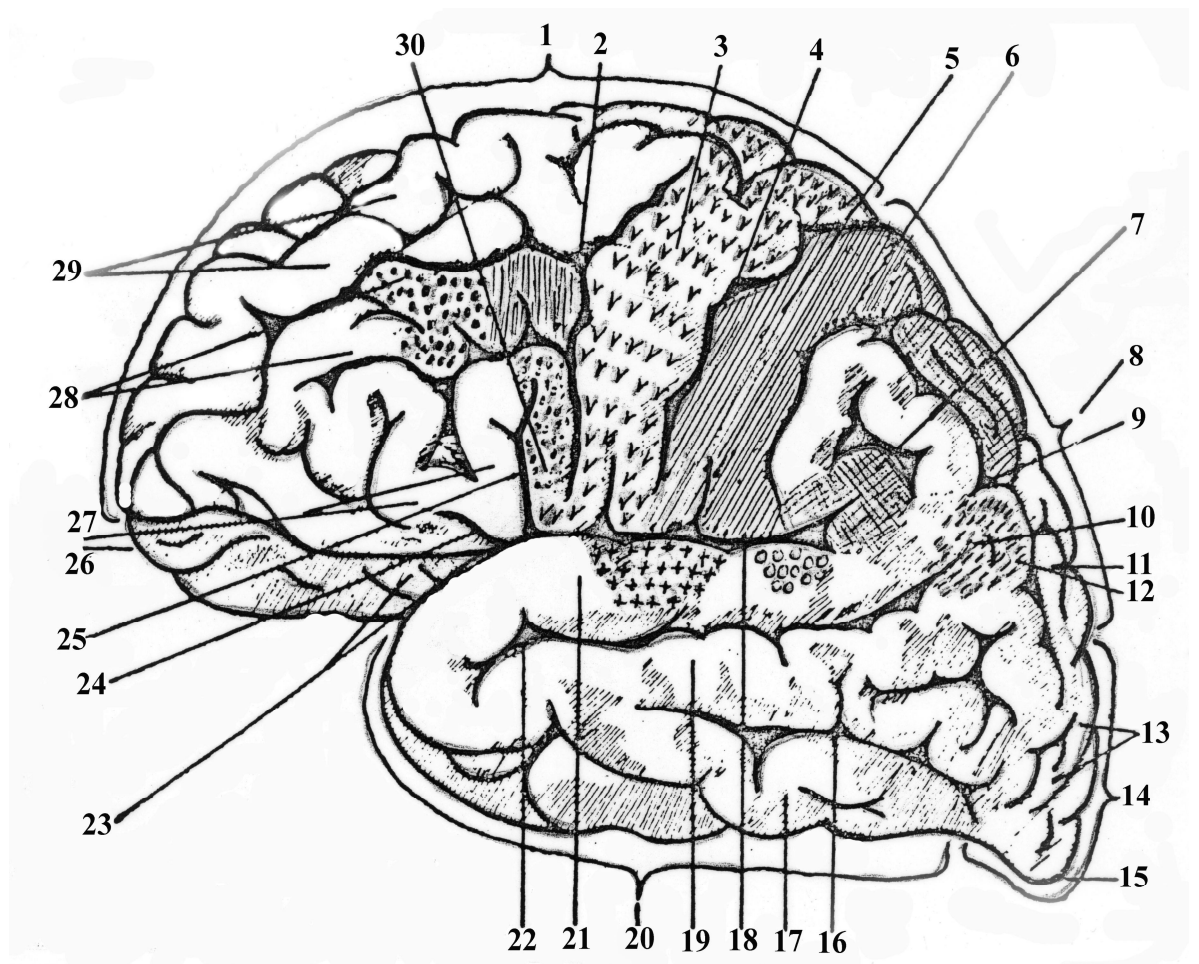


Рис. 13. Строение дорзо-латеральной поверхности полушарий.

1. Lobus frontalis (лобная доля)
2. Sulcus precentralis (прецентральная борозда)
3. Gyrus precentralis (прецентральная извилина)
4. Sulcus centralis / Rolandi / (центральная борозда)
5. Gyrus postcentralis (постцентральная извилина)
6. Sulcus postcentralis (постцентральная борозда)
7. Gyrus supramarginalis (надкраевая извилина)
8. Lobus parietalis (теменная доля)
9. Sulcus intraparietalis (внутриречная борозда)
10. Gyrus angularis (угловая извилина)
- 11-13. Gyri occipitalis (затылочные извилины)
14. Lobus occipitalis (затылочная доля)
15. Polus occipitalis (затылочный полюс)
16. Sulcus temporalis inferior (нижняя височная борозда)
17. Gyrus temporalis inferior (нижняя височная извилина)
18. Fissura cerebri lateralis / Silvii / (латеральная щель мозга)
19. Gyrus temporalis media (средняя височная извилина)
20. Lobus temporalis (височная доля)
21. Gyrus temporalis superior (верхняя височная извилина)
22. Sulcus temporalis superior (верхняя височная борозда)
23. Pars orbitalis (зрительная область)
24. Ramus anterior (передние ветви)
25. Ramus ascendens (восходящие ветви)
26. Polus frontalis (лобный полюс)
27. Pars triangularis (треугольная часть)
28. Gyrus frontalis media (средняя лобная извилина)
29. Gyrus frontalis superior (верхняя лобная извилина)
30. Pars opercularis (оперкулярная часть)

Рельеф медиальной поверхности полушарий представлен на рис. 14.

1. Борозды:

- борозда мозолистого тела, *sulcus corporis callosi sulcus*;
- борозда гиппокампа, *sulcus hippocampi*, является продолжением предыдущей и отделяет парагиппокампальную извилину и крючок от ножек мозга;
- поясная борозда, *sulcus cinguli* (1), ограничивает сверху одноименную извилину;
- краевая ветвь, *ramus marginalis*, — это продолжение вверх предыдущей борозды;
- парацентральная борозда, *sulcus paracentralis*, отходит от *sulcus cinguli* над серединой мозолистого тела; непостоянная;
- подтеменная борозда, *sulcus subparietalis* (4), — это продолжение вниз *sulcus cinguli*;
- шпорная борозда, *sulcus calcarinus* (8) ;
- коллатеральная борозда, *sulcus collateralis* (14), с латеральной стороны ограничивает *gyrus parahippocampalis*;
- носовая борозда, *sulcus rhinalis*, - это продолжение предыдущей борозды в передней части височной доли;

2. Извилины:

- околоцентральная долька, *lobulus paracentralis* (2), связывает *gyrus postcentralis* с *gyrus precentralis*;
- предклинье, *precuneus* (3), располагается между *pars marginalis sulci cinguli* и *sulcus parietooccipitalis*;
- клин, *cuneus* (7), располагается между *sulcus parietooccipitalis* и *sulcus calcarinus*;
- язычная извилина, *gyrus lingualis*, располагается кпереди и книзу *sulcus calcarinus*;

- медиальная затылочно-височная извилина, *gyrus occipitotemporalis medialis* (10), располагается ниже и спереди от предыдущей;
- латеральная затылочно-височная извилина, *gyrus occipitotemporalis lateralis* (13), располагается медиальнее *gyrus temporalis inferior*;
- парагиппокампальная извилина, *gyrus parahippocampalis* (15), ограничена *sulcus hippocampi et sulcus collateralis*;
- крючок, *uncus* (16), является продолжением кпереди *gyrus parahippocampalis*;
- сводчатая извилина, *gyrus fimbriatus*, состоит из: поясной извилины, *gyrus cinguli*, и парагиппокампальной извилины, *gyrus parahippocampalis*.

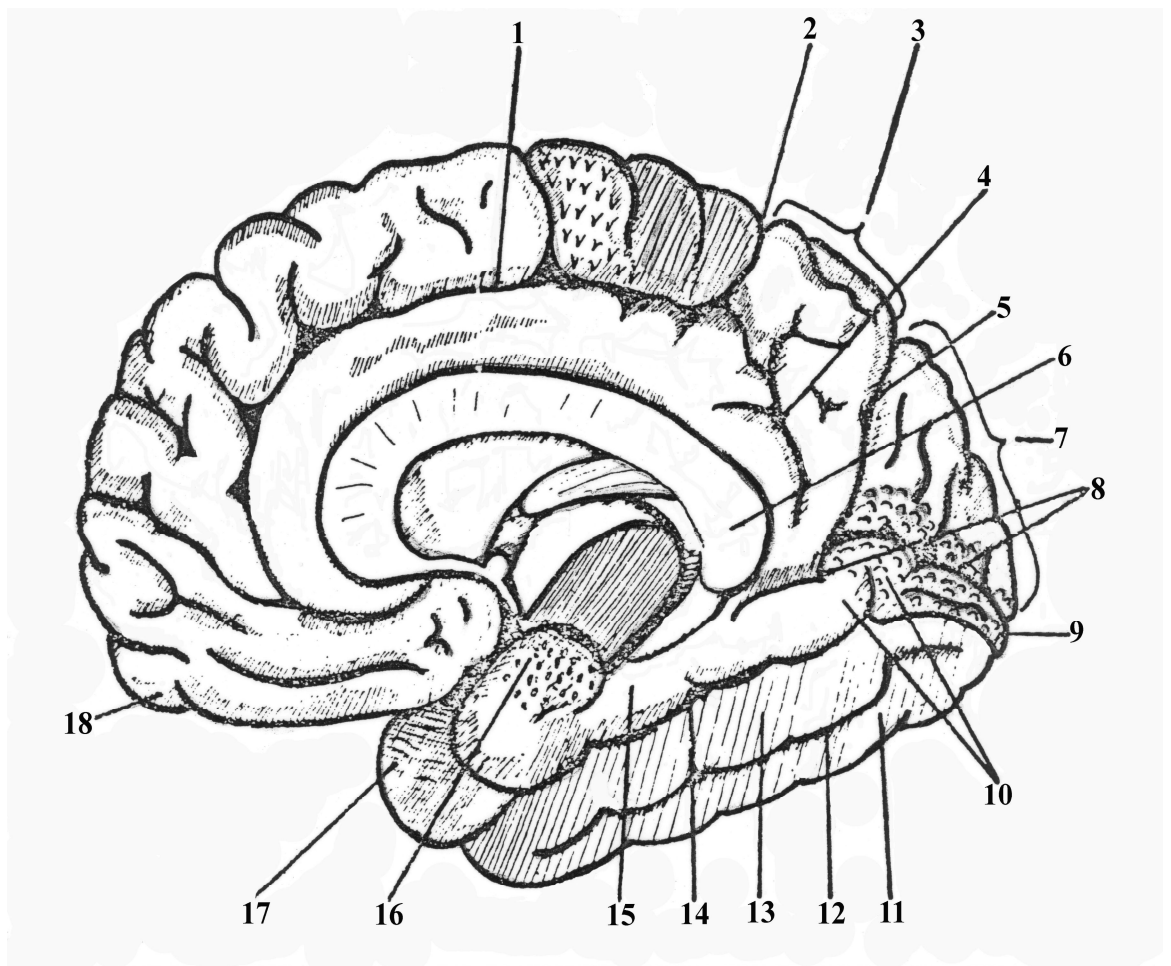


Рис. 14. Борозды и извилины медиальной поверхности полушарий

1. Sulcus cinguli (поясная борозда)
2. Lobulus paracentralis (окоцентральная долька)
3. Precuneus (предклинье)
4. Sulcus subparietalis (подтеменная борозда)
5. Sulcus parietooccipitalis (теменно-затылочная борозда)
6. Corpus callosum (мозолистое тело)
7. Cuneus (клин)
8. Sulcus calcarinus (шпорная борозда)
9. Polus occipitalis (затылочный полюс)
10. Gyrus occipitotemporalis medialis (средняя затылочно-височная извилина)
11. Gyrus temporalis inferior (нижняя височная извилина)
12. Sulcus occipitotemporalis (затылочно-височная борозда)
13. Gyrus occipitotemporalis lateralis (боковая затылочно-височная извилина)
14. Sulcus collateralis (коллатеральная борозда)
15. Gyrus parahippocampalis (парагиппокампальная извилина)
16. Uncus (крючок)
17. Polus temporalis (височный полюс)
18. Polus frontalis (лобный полюс)

Рельеф нижней поверхности полушарий представлен на рис. 15.

1. Борозды:

- обонятельная борозда, *sulcus olfactorius* (2);
- глазничные борозды, *sulci orbitales* (3);

2. Извилины:

- прямая извилина, *gyrus rectus*, ограничена *sulcus olfactorius et fissura longitudinalis cerebri* (1);

- глазничные извилины, *gyri orbitales*, лежат латерально от обонятельной борозды.

3. Строение коры полушарий головного мозга

Кора головного мозга образует складки и извилины. Толщина коры составляет 2-5 мм. В состав коры входит более 14 миллиардов нейронов различной формы. Расположение и строение нейронов коры головного мозга называется цитоархитектоникой, а расположение нервных волокон – миелоархитектоникой.

В коре головного мозга нейроны образуют 6 нечетко отграниченных друг от друга слоев (**рис. 16.**). Это молекулярный (самый наружный), наружный зернистый, пирамидный, внутренний зернистый, ганглионарный (слой гигантских пирамид), слой полиморфных клеток.

Молекулярный слой содержит мало нейронов и глиоцитов. В нем волокна белого вещества расположены, преимущественно, горизонтально. В этот слой поступают дендриты от всех слоев коры головного мозга.

Наружный зернистый слой содержит мелкие нейроны (до 10 мкм) пирамидной и звездчатой формы. Аксоны их оканчиваются в III, IV, VI слоях коры, а дендриты поднимаются в молекулярный слой.

Пирамидный слой состоит из мелких и средних пирамид (10-40 мкм). Верхушечные дендриты пирамидных клеток направляются в молекулярный слой, боковые – образуют синапсы с соседними нейронами, а аксоны идут в белое вещество, образуя кортико-кортикальные связи. Часть из них образует синаптические контакты на нейронах своего полушария - ассоциативные, другие проходят через мозолистое тело - комиссуральные.

Внутренний зернистый слой состоит из мелких нейронов овальной, пирамидной, звездчатой формы. Их дендриты идут в молекулярный слой, аксоны – в белое вещество. Этот слой хорошо развит в слуховой и зрительной зонах коры.

Ганглионарный слой состоит из гигантских пирамидных клеток Беца. Верхушечные дендриты этих клеток направляются в молекулярный слой, бо-

ковые – ветвятся здесь же. Аксоны покидают кору и направляются к ядрам стволовой части (кортико-нуклеарный тракт) и спинного мозга (кортико-спинальный тракт). От аксонов пирамид, образующих кортикоспинальные пути, отходят коллатерали, которые возвращаются в кору, идут к красному ядру, хвостатому ядру, оливам и другим структурам экстрапирамидной системы.

Полиморфный слой содержит нейроны различной формы: веретеновидные, пирамидные, горизонтальные. Дендриты их поднимаются в молекулярный слой, аксоны выходят в белое вещество и принимают участие в образовании кортикоспинальных (пирамидных) путей.

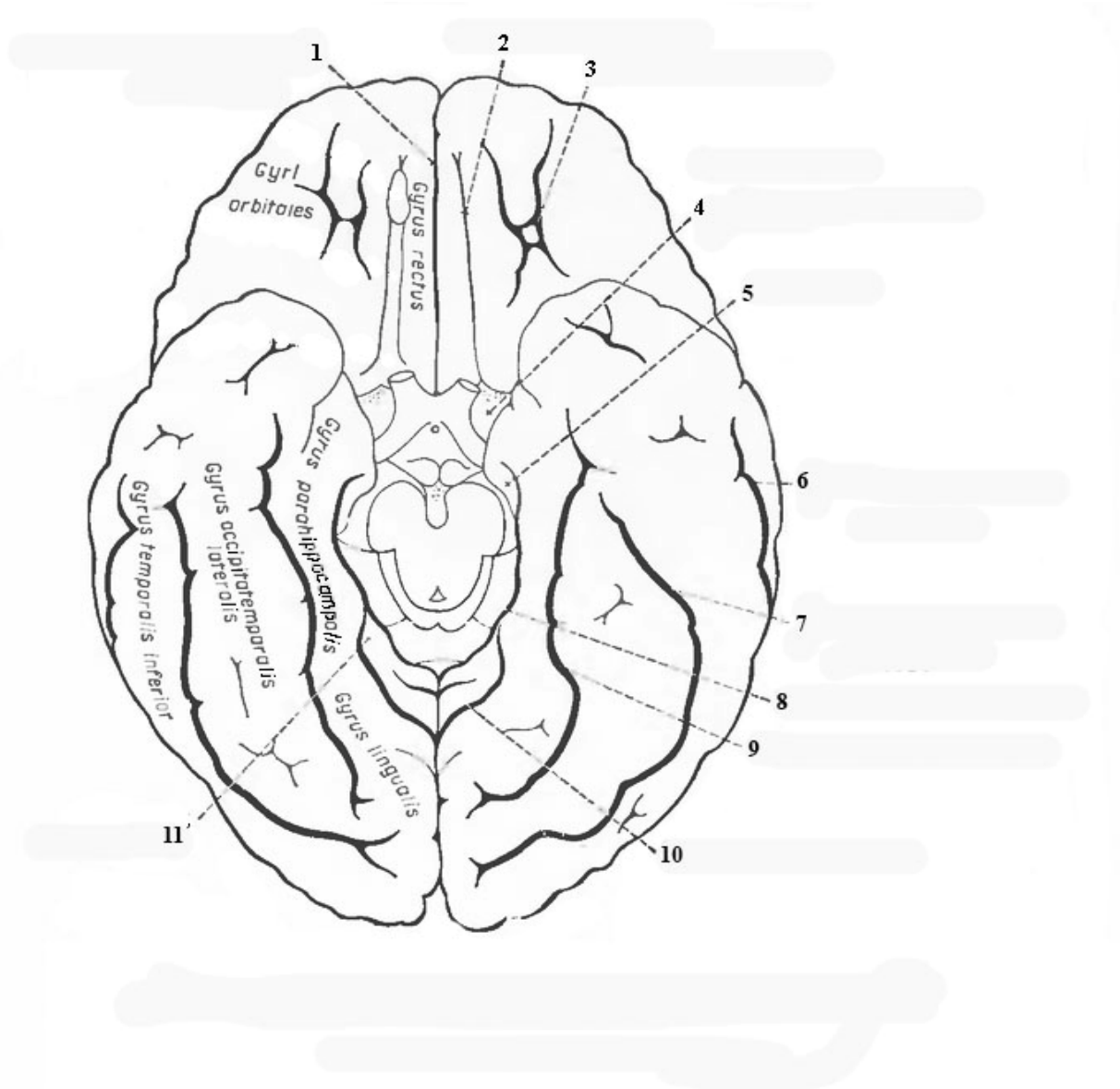


Рис. 15. Строение нижней поверхности полушарий мозга.

1. Fissura longitudinalis cerebri (продольная щель мозга)
2. Sulcus olfactorius (обонятельная борозда)
3. Sulci orbitales (зрительные борозды)
4. Substantia perforata anterior (переднее продырявленное вещество)
5. Uncus (крючок)
6. Sulcus temporalis medius (средняя височная борозда)
7. Sulcus temporalis inferior (нижняя височная борозда)
8. Sulcus hippocampi (борозда морского коня)
9. Sulcus collateralis (коллатеральная борозда)
10. Sulcus calcarinus (шпорная борозда)
11. Cuneus (клин)

Существует 2 типа коры: гранулярный и агранулярный. В гранулярном типе развиты зернистые слои (II и IV). Такой тип коры характерен для чувствительных центров (слухового и зрительного). Агранулярный тип коры характеризуется сильным развитием пирамидных и полиморфного слоев. Этот тип коры преобладает в двигательных центрах.

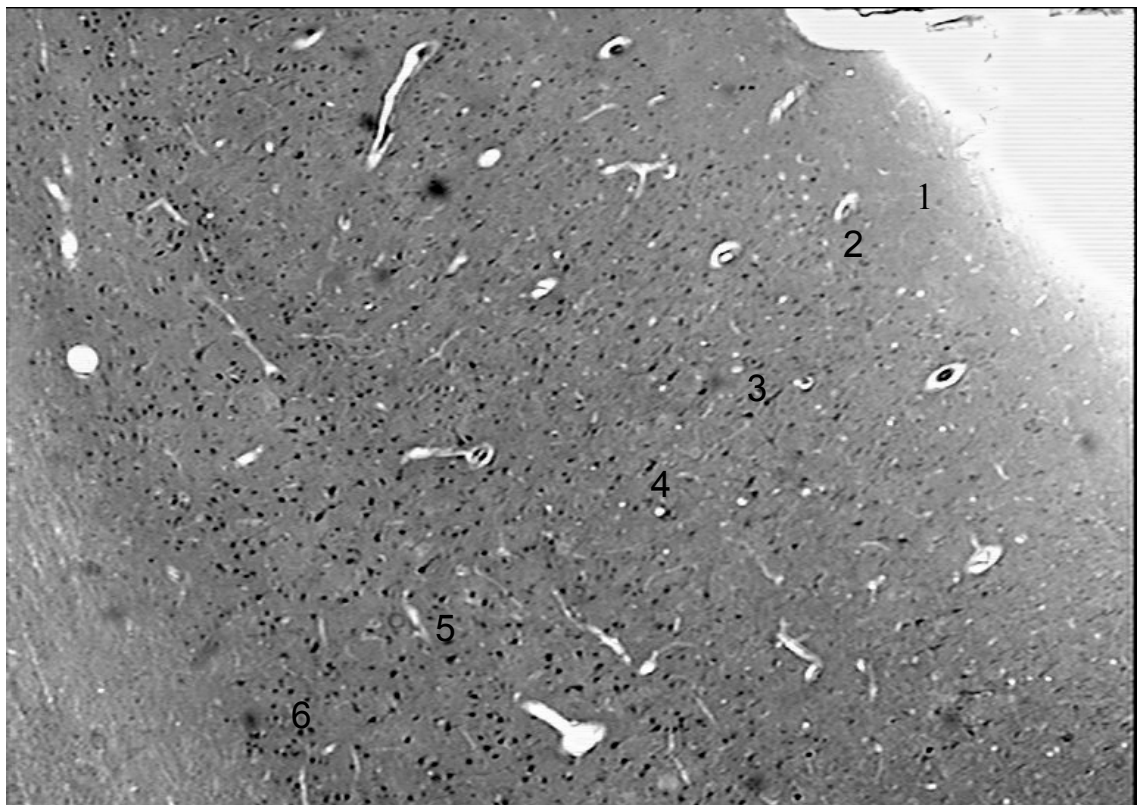

Рис. 16. Строение коры полушарий мозга.

4. Локализация функций в коре полушарий большого мозга

Проекционные центры - это участки коры полушарий большого мозга, представляющие собой корковую часть анализатора, имеющие непосредственную морфофункциональную связь через проводящие пути с подкорковыми центрами.

Ассоциативные центры - это участки коры полушарий большого мозга, не имеющие непосредственной связи с подкорковыми образованиями, связанные временной двусторонней связью с проекционными центрами. Они формируются позже, чем проекционные, и играют важную роль в осуществлении высшей нервной деятельности.

Участки коры полушарий, не являющиеся проекционными или ассоциативными центрами, участвуют в выполнении межанализаторной интегративной деятельности головного мозга.

Основные проекционные и ассоциативные центры представлены на рис. 13, 14, 15.

Центры лобной доли

- **проекционный центр двигательных функций** или двигательный анализатор (кинестетический центр) - **кора предцентральной извилины и парacentральной доли**, *precentralis (3) et lobulus paracentralis (2)*. В 5 слое коры от больших пирамидных клеток Беца начинаются *tractus corticospinalis et tractus corticonuclearis*, по которым проводятся импульсы, обеспечивающие сознательные (произвольные) движения. Существует четкая соматотопическая локализация двигательных функций («моторный гомункулус Пенфилда»); размеры «моторного гомункулюса Пенфилда» прямо пропорциональны функции мышц, выполняющих сложные и тонко дифференцированные движения - наибольшую площадь занимает проекция мышц языка, лица и кисти. Поражение (травма, кровоизлияние) коры предцентральной извилины приводит к возникновению центрального паралича с нарушением восприятия проприоцептивных раздражений. на противоположной от места поражения стороне

- **ассоциативный двигательный центр речи (речедвигательный)** или центр артикуляции речи (Брока) - **кора задней трети нижней лобной извилины, *gyrus frontalis inferior* (29)**: информация из речедвигательного центра поступает в *gyrus precentralis* и далее по *tractus corticonuclearis* проводится к мышцам, обеспечивающим произнесение звуков (мышцы гортани, языка, неба, мимические и жевательные мышцы).
- **ассоциативный центр письменных знаков**, или двигательный анализатор письменных знаков (центр графии) - **кора заднего отдела средней лобной извилины, *gyrus frontalis medius* (28)**, информация поступает из центра "праксии", предназначенная для обеспечения тонких, точных движений руки, необходимых для написания букв, цифр, для рисования, затем происходит их переадресация в предцентральную извилину, откуда по *tractus corticospinalis* нервный импульс проводится к мышцам верхней конечности.
- **ассоциативный центр сочетанного поворота головы и глаз** - **кора переднего отдела средней лобной извилины, *gyrus frontalis medius* (28)** осуществляет регуляцию сочетанного поворота головы и глаз в противоположную сторону.

Центры теменной доли

- **проекционный центр общей чувствительности** (тактильной, болевой, температурной и сознательной проприоцептивной) - кожный анализатор общей чувствительности - **кора постцентральной извилины, *gyrus postcentralis* (5)**; здесь заканчиваются волокна *tractus thalamocorticalis*, они имеют четкую соматотопическую проекцию (сенсорный гомункулюс Пенфилда). Размеры «сенсорного гомункулюса Пенфилда» прямо пропорциональны количеству рецепторов, находящихся в кожных покровах - наибольшая площадь соответствует лицу и кисти. Кортиковые анализаторы общей чувствительности получают афферентную информацию с противоположной стороны тела; поражение постцентральной извилины вызывает утрату тактильной, болевой, температурной чувствительности и мышечно-суставного чувства на противоположной половине тела.

- **проекционный центр схемы тела** - кора, ограничивающая **внутрименную борозду**, *sulcus intraparietalis* (9) сюда поступают импульсы от внутренних органов а также анализируется локализация и отношение его к другим частям тела.

- **ассоциативный центр "стереогнозии"**, или ядро кожного анализатора узнавания предметов на ощупь - **кора верхней теменной доли**, *lobulus parietalis superior* (8), обеспечивает анализ и синтез импульсов, поступающих из проекционного центра общей чувствительности (*gyrus postcentralis*), в результате чего происходит узнавание ранее встречавшихся предметов.

- **ассоциативный центр "праксии"** или анализатор целенаправленных привычных движений - **кора надкраевой извилины**, *gyrus supramarginalis* (7) формируется в результате многократного повторения сложных целенаправленных действий (работа на пишущей машинке, игра на рояле, выполнение хирургических манипуляций и т.д.); после осуществления синтетической и аналитической деятельности из центра "праксии" информация направляется в *gyrus precentralis*, откуда по *tractus corticospinalis* и *tractus corticonuclearis* следует к соответствующим мышцам.

- **ассоциативный оптический центр речи**, или зрительный анализатор письменной речи (центр лексии, Дежерина) - **кора угловой извилины**, *gyrus angularis* (10) сюда поступают зрительные импульсы от нейронов проекционного центра зрения для анализа и узнавания букв, цифр, других знаков и понимания их смысла.

Центры височной доли

- **проекционный центр слуха**, или ядро слухового анализатора - **кора средней трети верхней височной извилины**, *gyrus temporalis superior* (21) заканчиваются волокна слухового пути, проходящие в составе *radiatio acustica*.

- **проекционный центр вкуса**, или ядро вкусового анализатора — **кора парагиппокампальной извилины и крючка**, *gyrus parahippocampalis et uncus* (15, 16) заканчиваются волокна вкусового пути своей и противоположной сторон, происходящие от нейронов базальных ядер таламуса.

- **проекционный центр обоняния**, или ядро обонятельного анализатора — **кора парагиппокампальной извилины и крючка**, *gyrus parahippocampalis et uncus* (15, 16) заканчиваются волокна обонятельного пути своей и противоположной сторон, которые идут от нейронов обонятельного треугольника.
- **проекционный центр чувствительности от внутренних органов** или анализатор висцерорецепции - **кора нижней трети постцентральной** *gyrus postcentralis* (5) **и предцентральной извилин** *gyrus precentralis* (3), там заканчиваются волокна интероцептивного пути от внутренних органов, проходящие, преимущественно, в составе *tractus nucleothalamicus*.
- **проекционный центр вестибулярных функций** — **кора средней и нижней височных извилин**, *gyrus temporalis medius* (19) **et gyrus temporalis inferior** (17) там заканчиваются волокна нейронов центральных ядер таламуса.
- **ассоциативный центр слуха** или акустический центр речи (Вернике) - **кора задней трети верхней височной извилины**, *gyrus temporalis superior* (21) - заканчиваются волокна от проекционного центра слуха (средняя треть *gyrus temporalis superior*), обеспечивает понимание звуков, членораздельной речи.

Корковые центры анализаторов специальных видов чувствительности (слуховой, зрительной, обонятельной, вкусовой, вестибулярной) связаны с рецепторами соответствующих органов своей и противоположной стороны, поэтому полное выпадение функций данных анализаторов наблюдается только при поражении соответствующих зон коры полушарий большого мозга с обеих сторон.

Центры затылочной доли

- проекционный центр зрения или ядро зрительного анализатора — **кора, ограничивающая шпорную борозду (8)** заканчиваются волокна зрительного пути, проходящие в составе *radiatio optica*.

- ассоциативный центр зрения, или анализатор зрительной памяти — **кора дорзальной поверхности затылочной доли (7)**, обеспечивает запоминание предметов по их форме, внешнему виду, цвету и т.д.

Серое вещество головного мозга не только сверху покрывает полушария, формируя кору, но и скапливается внутри белого вещества, формируя базальные ядра.

ПРЕПАРАТЫ.

Препарат №1. Кора головного мозга. Окраска импрегнация серебром по Кахалю.

При малом увеличении найти в извилине мозга серое вещество (кору) и белое вещество.

При большом увеличении найти в коре мозга 6 слоев:

1. молекулярный
2. наружный зернистый
3. пирамидный
 - малые пирамидные клетки
4. внутренний зернистый
 - звездчатые клетки
5. ганглионарный
 - большие пирамидные клетки
6. полиморфный слой

ТЕСТ-КОНТРОЛЬ.

1. В какой доле полушарий локализуется речедвигательный центр (центр артикуляции речи):
 - A. в височной
 - B. в затылочной
 - C. в лобной
 - D. в островке
2. Какая борозда отделяет лобную долю от теменной:
 - A. латеральная (Сильвиева)
 - B. центральная (Роландова)
 - C. поясная
 - D. постцентральная
3. Укажите место локализации проекционного центра общей чувствительности:
 - A. кора прецентральной извилины
 - B. кора постцентральной извилины
 - C. верхняя височная извилина
 - D. кора угловой извилины
4. Под какой долей полушарий расположен островок:
 - A. под теменной
 - B. под затылочной
 - C. под височной
 - D. под лобной
5. Укажите место локализации проекционного центра обоняния:
 - A. сосцевидные тела
 - B. верхняя теменная доля
 - C. передняя центральная извилина
 - D. кора парагиппокампальной извилины и крючка
6. В каком слое коры головного мозга расположены гигантские пирамидные клетки (большие пирамиды):
 - A. в молекулярном
 - B. в пирамидном
 - C. в полиморфном
 - D. в ганглионарном
7. Сколько слоев различают в коре полушарий мозга
 - A. три
 - B. пять
 - C. шесть
 - D. девять

8. Где находится проекционный и ассоциативный центр зрения
- А. кора лобной доли
 - В. кора затылочной доли
 - С. кора височной доли
 - Д. кора лобной доли
9. Какой тракт начинается от пирамидных клеток ганглионарного слоя коры:
- А. покрывочно-спинномозговой
 - В. краснойдерно-спинномозговой
 - С. корково-спинномозговой
 - Д. оливо-спинномозговой
10. В какой извилине головного мозга располагается корковая часть слухового анализатора:
- А. в постцентральной
 - В. в прецентральной
 - С. в верхней височной
 - Д. в средней лобной

СИТУАЦИОННЫЕ ЗАДАЧИ.

1. Для судебно-медицинского исследования приготовлены препараты мозга двух погибших людей. В области прецентральной извилины коры первого из них обнаружены хорошо выраженные пирамидные нейроны, в том числе, пятого слоя. У второго в этой же области нейроцитов мало, увеличено содержание глиоцитов. Кто из них страдал параличом конечностей? Какая функция была нарушена у одного из больных?
2. У больного внезапно возникло нарушение двигательной функции конечностей правой половины тела без нарушения чувствительности. В какой части головного мозга и в каких высших нервных центрах следует предположить локализацию патологического процесса?
3. На препарате представлен участок коры больших полушарий, в котором хорошо развиты II и IV слои. К какому типу коры можно отнести данный участок? Как называются слои?
4. На микрофотографии представлена пирамидная клетка размером около 120 мкм, от основания которой отходит нейрит, Укажите, к какой зоне

головного мозга она принадлежит, в состав каких путей входит ее аксон, где он может заканчиваться в спинном мозге?

5. На трех рисунках изображены нейроны: на первом – пирамидной формы, на втором – грушевидной, на третьем – с гранулами секрета в нейроплазме. К каким отделам ЦНС относятся данные нейроны?
6. На двух микрофотографиях представлена кора головного мозга, но не указано каких отделов – мозжечка или больших полушарий. Какой формы нейроны наиболее характерны для коры мозжечка и больших полушарий.
7. В протоколе к эксперименту указано, что у животного в результате повреждения аксонов нервных клеток на уровне продолговатого мозга развился паралич задних конечностей т.е. стали невозможными движения. Где находятся нервные клетки аксоны которых повреждены? Укажите эти клетки среди перечисленных: грушевидные, корзинчатые, пирамидные, неросекреторные, полиморфные.

КОНТРОЛЬНЫЕ ВОПРОСЫ.

1. Назовите анатомические структуры, входящие в состав конечного мозга.
2. Назовите доли полушарий головного мозга. Какие борозды их разделяют?
3. Укажите анатомические образования верхне-латеральной, медиальной, нижней поверхности полушарий мозга.
4. Укажите, где расположены корковые центры двигательного, кожно-мышечного, слухового, зрительного, вкусового и обонятельного анализаторов.
5. Где расположены центры речи? Стереогноза? Праксии?
6. Где находится гиппокамп и каковы его функции?
7. Что такое цитоархитектоника коры?
8. Что такое миелоархитектоника коры?

9. Перечислите слои коры полушарий мозга? Дайте гистологическую характеристику каждому слою?

10. Какие выделяют типы коры полушарий? Укажите их функциональную характеристику.

11. Укажите основные корковые центры, локализующиеся в лобной доли полушарий.

12. Проанализируйте корковые центры теменной доли полушарий.

13. Какие корковые центры находятся в височной доли полушарий.

14. Назовите корковые центры затылочной доли полушарий.

ТЕМА 7. БАЗАЛЬНЫЕ ЯДРА. ОБОНЯТЕЛЬНЫЙ МОЗГ. ЛИМБИЧЕСКАЯ СИСТЕМА. БЕЛОЕ ВЕЩЕСТВО ПОЛУШАРИЙ.

Цель занятия: Дать общую характеристику базальным ядрам и белому веществу полушарий мозга.

Основные теоретические вопросы:

1. Строение компонентов стрио-паллидарной системы.
2. Функции базальных ядер.
3. Строение экстрапирамидной системы. Ее функциональное назначение.
4. Центральные и периферические отделы обонятельного мозга. Их функции.
5. Общая характеристика лимбической системы.
6. Строение и функции ассоциативных, комиссуральных и проекционных волокон, их проводниковый состав.

ИНФОРМАЦИОННЫЙ БЛОК.

1. Базальные ядра полушарий.

К базальным ядрам (**рис. 17.**) относятся скопления серого вещества в глубине белого вещества полушарий: хвостатое ядро (*nucleus caudatus*) (1), чечевицеобразное ядро (*nucleus lentiformis*), ограда (*claustrum*) (9) и миндалевидное тело (*corpus amygdaloideum*). Чечевицеобразное ядро подразделяется на 3 части: 2 медиальные – бледный шар (*globus pallidus*) (5) и латеральную – скорлупу (*putamen*) (4).

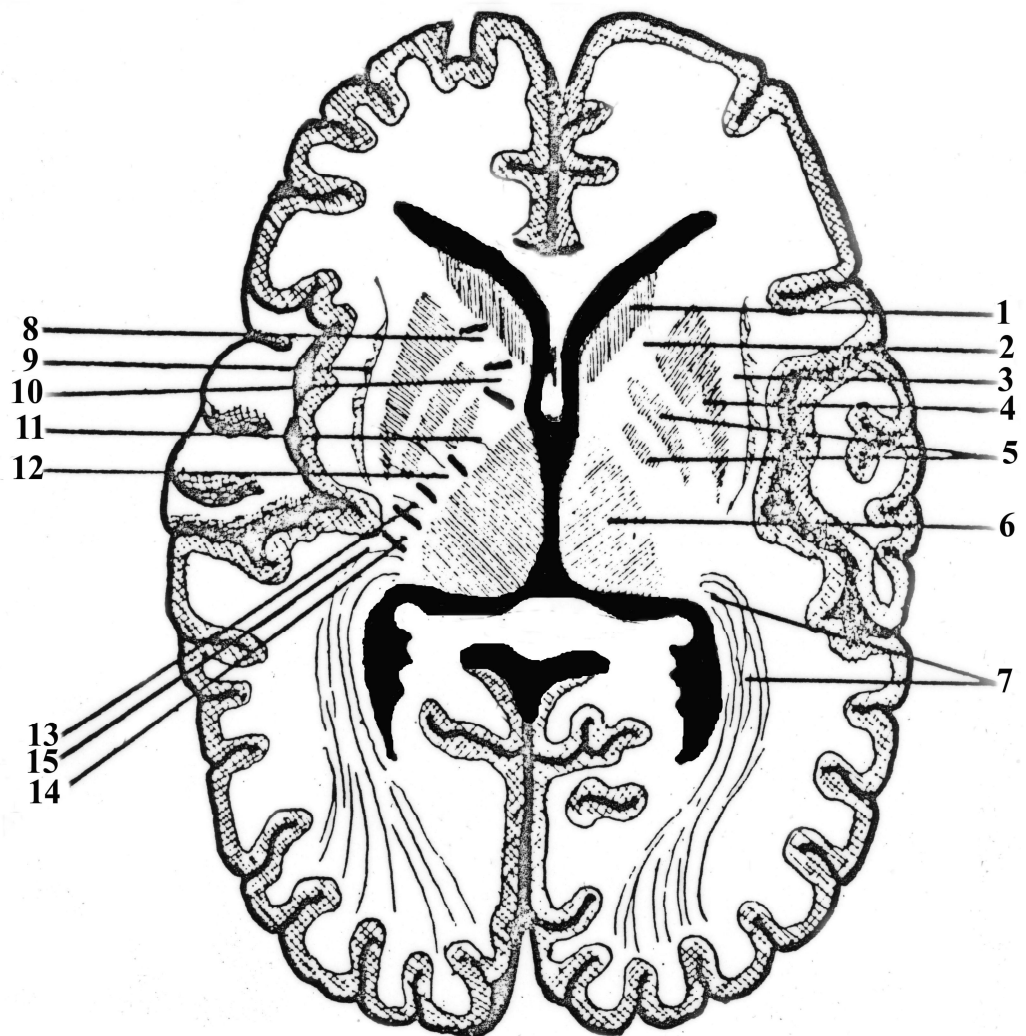


Рис. 17. Строение базальных ядер и внутренней капсулы.

1. Caput nuclei caudate (головка хвостатого ядра)
2. Capsula interna (внутренняя капсула)
3. Capsula externa (наружная капсула)
4. Putamen (скарлупа)
5. Globus pallidus (бледный шар)
6. Thalamus (таламус)
7. Radiatio optica (зрительная лучистость)
8. Tractus frontopontinus (лобно-мостовой тракт)
9. Claustrum (ограда)
10. Tractus corticonuclearis (корково-ядерный тракт)
11. Tractus corticospinalis (корково-спинномозговой тракт)

12. Tractus thalamocorticalis (таламо-кортикальный тракт)
13. Tractus occipitotemporo-pontinus (затылочно-височно-мостовой тракт)
14. Tractus cochlearis centralis (центральный слуховой тракт)
15. Tractus opticus centralis (центральный зрительный тракт)

Хвостатое ядро и скорлупа чечевицеобразного ядра объединяются под названием полосатого тела (*corpus striatum*), являющегося высшим центром экстрапирамидной системы, которому подчинена паллидарная система, включающая бледный шар, красное ядро, черная субстанция и подталамическое (Льюисово) или миндалевидное тело. Считается, что стрио-паллидарная система функционирует взаимоуравновешивая друг друга. При этом паллидарная система оказывает возбуждающее действие, а стриатум – тормозящее.

При чрезмерном тормозном влиянии стриарной системы возникает гипокинезия – бедность движений и мимики (гипомимия), гипофункция стриарной системы ведет к появлению избыточных непроизвольных движений – гиперкинезов, так как отсутствует тормозное влияние на паллидарную систему.

Основными путями, по которым проводятся импульсы к стрио-паллидарным структурам, являются проводники от зрительного бугра. По ним устанавливаются не только связи экстрапирамидной системы со зрительным бугром, но и с корой головного мозга.

Этим путем происходит включение экстрапирамидных аппаратов в систему произвольных, корковых движений.

Полосатое тело тесно связано с бледным шаром. Нисходящие пути направляются к черной субстанции, ретикулярной формации, красному ядру, ядру Даркшевича, четверохолмию, оливам. От них импульсы следуют к передним рогам спинного мозга, а затем к рабочему органу.

Подкорковые, базальные ядра полушарий являются элементами *экстрапирамидной системы*, они участвуют в координации двигательных актов. Считается, что информация от двигательных ядер коры конечного мозга,

мест, где зарождается замысел движения, одновременно поступает к мозжечку и базальным ядрам; от них через зрительный бугор к двигательной коре, а оттуда, уже уточненная – через пирамидные и экстрапирамидные пути в спинной мозг.

В самом общем виде *экстрапирамидная система* обеспечивает моторно-тоническую функцию.

К экстрапирамидной системе относятся: хвостатое и чечевицеобразное ядро, ограда, зрительный бугор, миндалевидное (Льюисово) тело, черная субстанция, красное ядро, ретикулярная формация, ядра нижней оливы, мозжечок и волокна белого вещества, осуществляющие связь между всеми этими структурами.

Экстрапирамидная система осуществляет высшие безусловные рефлекторные акты, без участия сознания регулирует работу мускулатуры, обеспечивая произвольные автоматические движения, поддерживает тонус мускулатуры и перераспределяет его при движениях.

Участок белого вещества, расположенный между зрительным бугром и головкой хвостатого ядра с медиальной стороны и чечевицеобразным ядром с латеральной, называется внутренней капсулой (*capsula interna*). В ней различают переднее и заднее бедро, соединенное коленом.

В переднем бедре внутренней капсулы проходят следующие проводящие пути:

1. корково-стриарный путь (*tractus corticostriatus*), связывающий кору головного мозга со структурами стрио-паллидарной системы;
2. лобно-мостовой путь (*tractus frontopontinus*) (8) идущий из коры лобной доли к собственным ядрам моста своей стороны.

В колене внутренней капсулы расположен корково-ядерный путь (*tractus corticonuclearis*) (10), который связывает кору передней центральной извилины конечного мозга с двигательными ядрами черепно-мозговых нервов.

В заднем бедре определяются следующие проводящие пути:

1. корково-спинномозговой путь (*tractus corticospinalis*) (11), связывающий кору головного мозга и передние рога спинного мозга;
2. таламо-корковый путь (*tractus thalamocorticalis*) (12), связывающий таламус и кору головного мозга;
3. затылочно-височно-теменно-мостовой путь (*tractus occipito-temporo-parieto-pontinus*) (13), связывающий одноименные доли коры полушарий;
4. слуховая лучистость (*radiatio acustica*) (14) и зрительная лучистость (*radiatio optica*) (15), связывающие подкорковые и корковые центры слуха и зрения.

2. Обонятельный мозг.

Обонятельный мозг состоит из периферического и центрального отделов.

Периферический отдел представлен обонятельными луковицами, обонятельными трактами, обонятельными треугольниками, передним продырявленным пространством и прозрачной перегородкой.

К центральному отделу относят: гиппокамп (Аммонов рог), поясную (располагается над мозолистым телом), парагиппокампальную (извилину морского коня), зубчатую извилину, а также крючок.

Первыми, рецепторными, нейронами обонятельного пути являются биполярные нервные клетки, заложенные в слизистой оболочке обонятельной выстилки полости носа (участок слизистой оболочки верхней носовой раковины и соответствующей ей части носовой перегородки). Аксоны этих клеток проникают в полость черепа через отверстия в продырявленной пластинке решетчатой кости и подходят к обонятельной луковице, вступая в синаптические контакты с дендритами клеток этих структур, являющихся вторыми нейронами.

Аксоны вторых нейронов идут в составе обонятельного тракта к первичным обонятельным центрам: обонятельному треугольнику и переднему

продырявленному пространству своей и противоположной стороны, а также к прозрачной перегородке. Здесь заложены тела третьих нейронов. Аксоны их следуют к корковому концу обонятельного анализатора, заложенному в парагиппокампальной извилине и крючке:

Важной структурой, связывающей подкорковый и корковый центры обоняния, является свод. Свод – это сильно изогнутый тяж белого вещества, почти весь состоящий из продольных волокон. В нем различают тело, ножку и столб.

Тело свода располагается под мозолистым телом. Правая и левая ножки являются задними отделами свода. Позади таламуса они расходятся и каждая переходит в бахромку гиппокампа.

Передние отделы свода – столбы – погружаются в вещество гипоталамуса и заканчиваются на сосочковых телах. Центральная и периферическая части обонятельного мозга связаны между собой и входят в состав лимбической системы

3. Лимбическая система.

Лимбическая система (от лат. «limbus» - кайма) является морфофункциональным комплексом структур, которые расположены в различных отделах конечного и промежуточного мозга. В понятие «лимбическая система» включают ряд структур, составляющих субстрат эмоциональных и мотивационных состояний организма. К этим структурам относятся: обонятельные луковицы, тракты, треугольники, переднее продырявленное пространство, прозрачная перегородка, сводчатая извилина, кора орбитальной поверхности лобной доли, серое вещество, покрывающее мозолистое тело, зубчатая извилина, гиппокамп, а также передняя часть островка и полюс височной доли, полосатое тело, включающее хвостатое ядро и скорлупу чечевицеобразного ядра, миндалевидное тело, передние ядра зрительного бугра, гипоталамус, ядро уздечки (поводка) и ретикулярная формация.

Лимбическая система получает афферентную импульсацию от всех внутренних органов и через вегетативную нервную систему осуществляет

регуляцию их деятельности. Это дало повод назвать лимбическую систему *висцеральным мозгом*. Кроме того, она благодаря тесной связи с гипоталамусом и гипофизом, регулирует гормональную функцию желез внутренней секреции. Лимбическая система запускает пищевое поведение и вызывает чувство опасности. Ее считают также нервным субстратом памяти, причем главной структурой, осуществляющей функцию памяти, является гиппокамп. Двустороннее поражение гиппокампа и волокон, идущих от него к сосочковым телам и ядрам зрительного бугра, вызывает выпадение кратковременной памяти при сохранении долговременной (корсаковский синдром).

4. Белое вещество полушарий большого мозга.

Белое вещество полушарий представлено многочисленными волокнами, которые могут быть разделены на три основные группы: проекционные, ассоциативные, комиссуральные.

Проекционные волокна – пучки афферентных и эфферентных волокон, осуществляющие связи проекционных центров коры полушарий большого мозга с базальными ядрами, ядрами ствола головного мозга и ядрами спинного мозга.

Ассоциативные волокна соединяют различные участки коры полушарий большого мозга в пределах одного полушария.

Комиссуральные волокна соединяют между собой участки коры противоположных полушарий.

В состав проекционных волокон входит:

1. Внутренняя капсула (*capsula interna*) (состоит из передней, задней ножки и колена).
2. Свод мозга (*fornix cerebri*) обеспечивает связь подкорковых центров обоняния (сосцевидные тела) с проекционным центром обоняния (парагиппокампальной извилиной и крючком).

Ассоциативные волокна делятся на короткие и длинные. Короткие соединяют кору соседних извилин. К этим волокнам относится самая наружная капсула (*capsula extrema*), которая разделяет скорлупу и кору островка.

Длинные волокна соединяют кору различных долей одного полушария.

К этим волокнам относятся:

1. наружная капсула (*capsula externa*) располагается между чечевицеобразным ядром и оградой;
2. пояс (*cingulum*) охватывает мозолистое тело и связывает участки коры лобной, затылочной и височных долей. Он относится к лимбической системе;
3. верхний продольный пучок (*fasciculus longitudinalis superior*) окружает островок, он обеспечивает двухстороннюю связь проекционных центров общей чувствительности и двигательных функций, а также слухового и зрительного анализаторов;
4. нижний продольный пучок (*fasciculus longitudinalis inferior*) располагается в нижних отделах полушарий большого мозга, он связывает участки коры затылочной и височных долей, обеспечивает взаимодействия корковых концов зрительного анализатора и анализатора вегетативных функций;
5. лобно-затылочный пучок (*fasciculus frontooccipitales*) он соединяет участки коры лобных и затылочных долей, обеспечивает связь корковой части зрительного анализатора и участков коры, отвечающих за психические функции.

Комиссуральные волокна включают в себя:

1. Мозолистое тело (*corpus callosum*) соединяет правое и левое полушарие.
2. Переднюю спайку мозга (*comissura cerebri anterior*) – в ней проходят ассоциативные пути обонятельного мозга.
3. Спайка свода (*comissura fornicis*) относится к обонятельному анализатору.
4. Задняя спайка мозга (*comissura cerebri posterior*) содержит комиссуральные волокна, соединяющие между собой базальные ядра.

ТЕСТ-КОНТРОЛЬ

1. Чечевицеобразное ядро состоит из следующих структур
 - A. ограда и внутренней капсулы
 - B. скорлупы и бледных шаров
 - C. подталамического (Льюисова) и миндалевидного тела
 - D. красного ядра и черной субстанции
2. Какая из перечисленных анатомических структур головного мозга не относится к экстрапирамидной системе:
 - A. скорлупа
 - B. бледные шары
 - C. красное ядро
 - D. ядро Якубовича
3. Экстрапирамидная система регулирует:
 - A. бессознательную двигательную активность
 - B. осознанную двигательную активность
 - C. болевую и температурную чувствительность
 - D. тактильную чувствительность
4. Какое влияние оказывает стриарная система на паллидарную:
 - A. возбуждающее
 - B. тормозящее
 - C. активизирующее
 - D. угнетающее
5. Гиппокамп относится к:
 - A. периферическому отделу обонятельного мозга
 - B. корковому центру слуха
 - C. корковому центру зрения
 - D. центральному отделу обонятельного мозга
6. Какие из перечисленных структур нельзя отнести к лимбической системе:
 - A. миндалевидное тело
 - B. переднее продырявленное пространство
 - C. клиновидный пучок
 - D. зубчатая извилина
7. Какие из перечисленных волокон не относятся к комиссуральным:
 - A. мозолистое тело
 - B. передняя спайка мозга
 - C. верхний продольный пучок
 - D. задняя спайка мозга
8. Ассоциативные волокна соединяют:
 - A. правое и левое полушарие
 - B. различные участки коры полушарий в пределах одного полушария
 - C. полушария мозга с мозговым стволом и спинным мозгом

- D. различные сегменты спинного мозга
9. Внутренняя капсула это участок белого вещества, который разделяет:
- A. зрительный бугор и головку хвостатого ядра
 - B. ограду и скорлупу
 - C. красное ядро и черную субстанцию
 - D. латеральную и медиальную стенку III желудочка
10. При чрезмерном тормозном влиянии стриарной системы возникает:
- A. гиперкинезия и гипермия
 - B. гипокинезия и гипомия
 - C. корсековский синдром
 - D. корковая глухота

СИТУАЦИОННЫЕ ЗАДАЧИ.

1. В пожилом возрасте у людей может наблюдаться избыточные непроизвольные движения – гиперкинезы. Повреждение каких структур экстрапирамидной системы может вызвать такие проявления?
2. При патологоанатомическом вскрытии обнаружен участок кровоизлияния в области заднего бедра внутренней капсулы. Какие проводящие пути поражаются в результате данного патологического процесса?
3. Какие изменения в организме может наблюдаться при двухстороннем поражении гиппокампа.

КОНТРОЛЬНЫЕ ВОПРОСЫ.

1. Назовите базальные ядра конечного мозга. Каково их значение?
2. Как называется прослойка белого вещества, отделяющая базальные ядра друг от друга? Какие волокна там проходят?
3. Каково строение белого вещества полушарий?
4. Где находится гиппокамп и каковы его функции?
5. Какие структуры входят в состав обонятельного мозга? Его значение.
6. Что такое лимбическая система головного мозга?

**ТЕМА 8. ЖЕЛЕДОЧКИ МОЗГА. ОБОЛОЧКИ ГОЛОВНОГО И
СПИННОГО МОЗГА. КРОВΟΣНАБЖЕНИЕ И ВЕНОЗНЫЙ ОТТОК.
ГЕМАТОЭНЦЕФАЛИЧЕСКИЙ БАРЬЕР.**

Цель занятия: Охарактеризовать ликворную систему, строение оболочек головного и спинного мозга и выяснить особенности кровоснабжения этих органов.

Основные теоретические вопросы:

1. Желудочки мозга. Строение боковых желудочков.
2. Церебро-спинальная жидкость. Состав. Пути циркуляции ликвора.
3. Оболочки и пространства спинного мозга.
4. Оболочки и пространства головного мозга. Производные оболочек мозга.
5. Артериального кровоснабжение и венозный отток головного и спинного мозга.
6. Гематоэнцефалический барьер. Его функциональное назначение.

ИНФОРМАЦИОННЫЙ БЛОК.

1. Строение боковых желудочков.

Боковые желудочки (**рис. 18.**) являются полостью конечного мозга и они состоят из следующих частей.

1. Центральная часть (*pars centralis*) расположена в теменной доле
 2. Передний рог (*cornu anterius*) расположен в лобной доле
 3. Задний рог (*cornu posterius*) расположен в затылочной доле
 4. Нижний рог (*cornu inferius*) расположен в височной доле
1. Центральная часть включает в себя следующие структуры:
- верхняя стенка (крыша): мозолистое тело (*corpus callosum*)
 - дно: тело хвостатого ядра (*corpus nuclei caudate*), зрительный бугор и свод (*thalamus*) *et* (*et fornix*)
2. Передний рог:
- медиальная стенка: прозрачная перегородка (*septum pellucidum*);
 - латеральная стенка: головка хвостатого ядра (*caput nuclei caudate*);
 - передняя, верхняя, нижняя стенки: лобные щипцы (*forceps frontalis*);

3. Задний рог:

- верхняя и латеральная стенки: затылочные щипцы (*forceps occipitalis*),
- остальные стенки: белое вещество затылочной доли;

4. Нижний рог:

- латеральная и верхняя стенки: белое вещество височной доли;
- медиальная и частично нижняя стенки: гиппокамп, *hippocampus*.

Анатомические образования боковых желудочков:

- в центральной части и нижнем роге расположено сосудистое сплетение бокового желудочка (*plexus choroideus ventriculi lateralis*);

- на медиальной стенке заднего рога расположены:

а) луковица заднего рога (*bulbus cornu posterioris*) находится сверху, соответствует теменно-затылочной борозде;

б) птичья шпора (*calcar avis*) находится снизу, соответствует шпорной борозде;

- на нижней стенке заднего рога находится коллатеральный треугольник (*trigonum collaterale*), который соответствует коллатеральной борозде;

- гиппокамп (*hippocampus*), соединен со сводом при помощи бахромки (*fimbria hippocampi*);

- на дне нижнего рога расположено коллатеральное возвышение (*eminentia collateralis*) (продолжение коллатерального треугольника);

- между столбами свода, *columnae fornicis*, и мозолистым телом (*rostrum et lamina rostralis*) натянута пластинка прозрачной перегородки (*lamina septi pellucidi*) которая с такой же пластинкой противоположной стороны образует прозрачную перегородку (*septum pellucidum*) она отделяет передние рога боковых желудочков друг от друга;

- между пластинками прозрачной перегородки (*lamina septi pellucidi*) противоположных сторон находится полость прозрачной перегородки (*cavitas septi pellucidi*) заполненная спинномозговой жидкостью;

- боковые желудочки сообщаются с III желудочком посредством межжелудочкового отверстия (*foramen interventriculare*) (Monroi);

- межжелудочковое отверстие, (*foramen interventriculare*) (*Monroi*), расположено между столбами свода, (*columna fomicis*) и передним концом зрительного бугра, (*thalamus*).

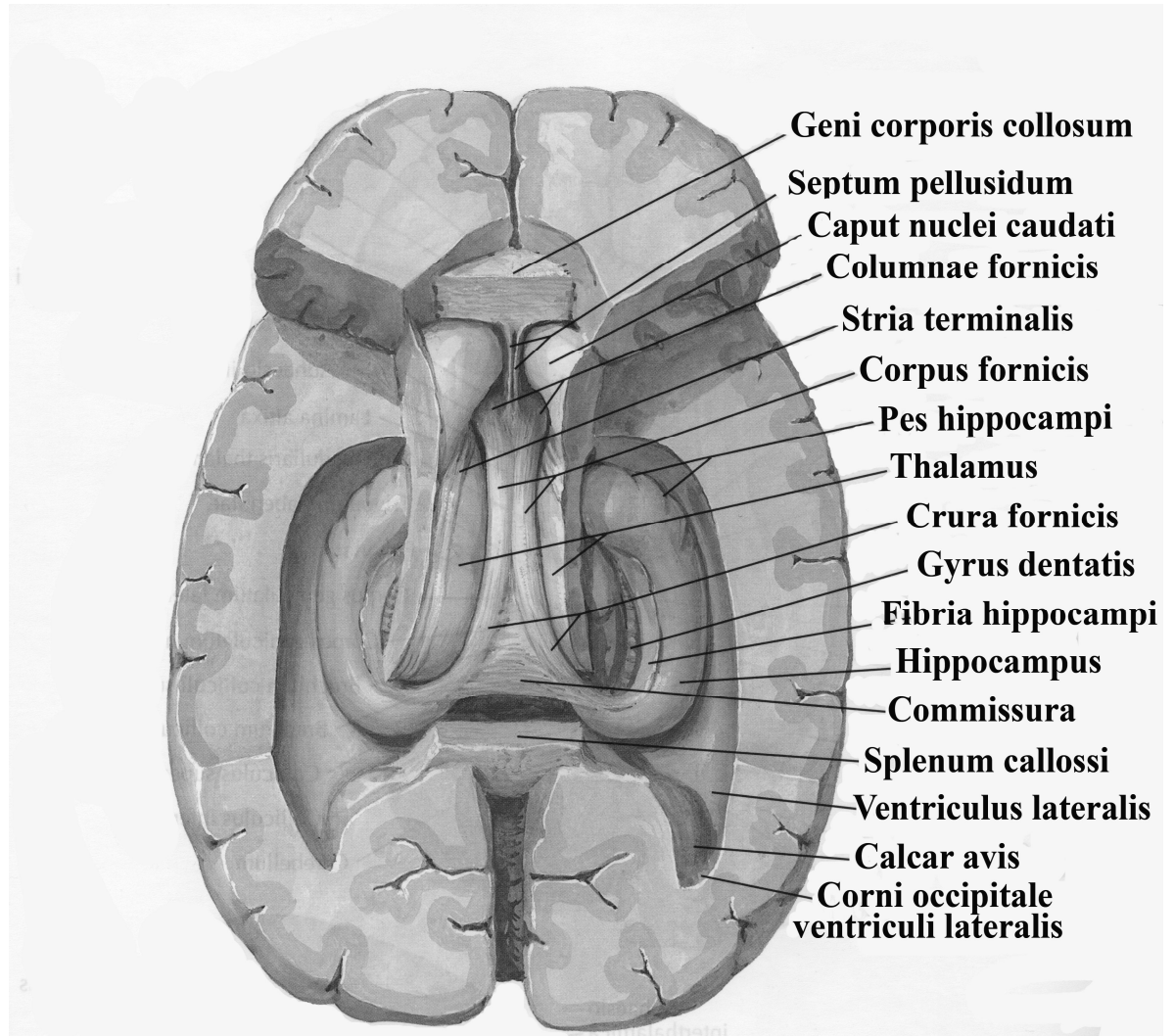


Рис. 18. Строение боковых желудочков.

2. Ликворная система мозга.

Внутри костных полостей головной и спинной мозг находятся во взвешенном состоянии и со всех сторон омываются спинномозговой жидкостью, ликвором (*liquor cerebrospinalis*). Ликвор – прозрачная, бесцветная, слабощелочная жидкость, практически свободная от протеинов. В нормальной спинномозговой жидкости содержится небольшое количество углеводов, растворы ионов, молочная кислота, молочная кислота, мочевины и холестерин. Объем спинномозговой жидкости в норме варьирует от 80 до 200 мл.

Одна из основных функций спинномозговой жидкости – поддержание электролитного баланса и водно-солевого обмена. Ликвор выполняет функцию механической защиты, участвует в регуляции осмотического давления, является средой, необходимой для нормального протекания химических процессов в мозге, образует внеклеточную среду, необходимую для проведения нервных импульсов и функционирования клеток. Ликвор заполняет систему желудочков головного мозга, центральный канал спинного мозга и подболочечные пространства.

Основная масса ликвора образуется в боковых желудочках мозга, меньшие количества – в других желудочках, содержащих сосудистые сплетения.

Сосудистые сплетения в полостях мозговых желудочков образуют комплекс, состоящий эпителия, принадлежащего мозгу, и находящейся внутри него сети капилляров (рис. 19.).

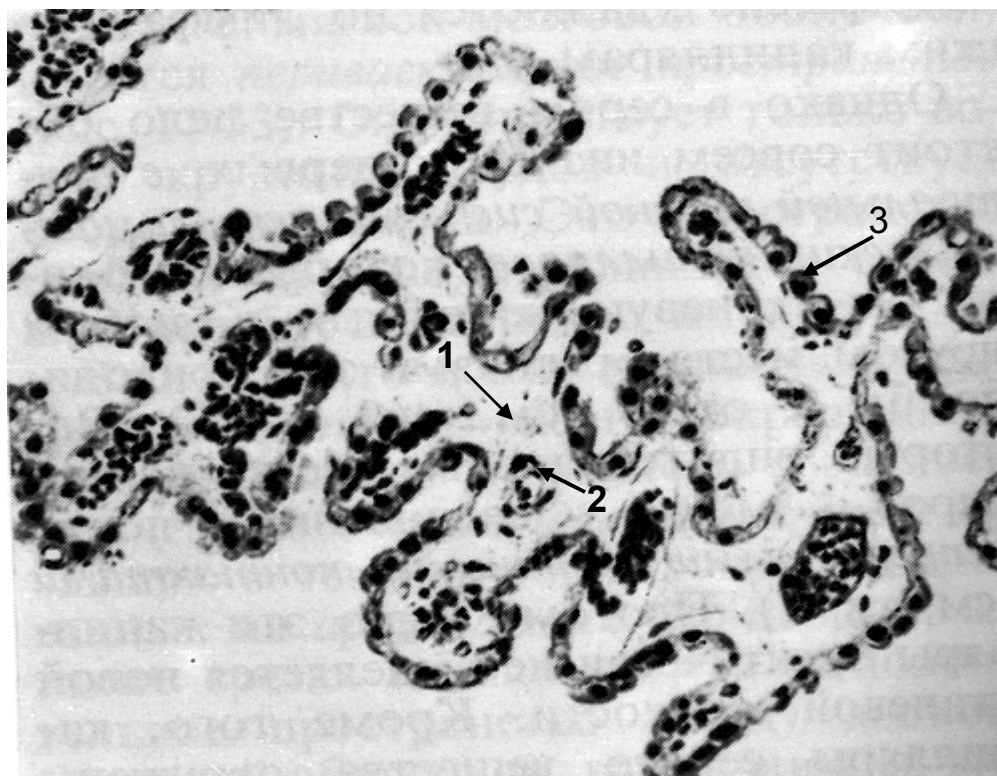


Рис. 19. Участок сосудистого сплетения в головном мозгу человека.

1 - соединительная ткань; 2 - капилляры; 3 - кубический эпителий.

Циркуляция ликвора происходит в каудальном направлении из латеральных желудочков в третий и четвертый, далее через отверстия Лушки и

Мажанди в подпаутинное (субарахноидальное) пространство. В области венозных синусов из подпаутинного пространства ликвор всасывается через пахионовы грануляции в венозную систему.

При патологических процессах, препятствующих нормальному току ликвора и его выходу из желудочков в субарахноидальное пространство, накапливается избыточное количество спинномозговой жидкости. Полости желудочков расширяются и сдавливают окружающую мозговую ткань. Развивается гидроцефалия, состояние, создающее угрозу нормальному функционированию мозга.

3. Оболочки и межоболочечные пространства спинного мозга.

Спинной мозг располагается в позвоночном канале. Между стенкой канала и поверхностью спинного мозга остается пространство шириной 3-6 мм, в котором находятся мозговые оболочки и содержимое межоболочечных пространств.

Мозговых оболочек три:

мягкая (*pia mater*);

паутинная (*tunica arachnoidea*);

твердая (*dura mater*).

Мягкая мозговая оболочка содержит переплетающиеся пучки коллагеновых волокон, сеть эластических волокон и покрыта непрерывным слоем плоского эпителия, морфологически сходного с мезотелием. В ней содержатся единичные фибробласты и макрофаги, много кровеносных сосудов. Она – прочная и достаточно эластичная. Толщина мягкой мозговой оболочки составляет примерно 0,15 мм. В ней содержатся сплетения кровеносных сосудов.

Мягкая мозговая оболочка непосредственно прилегает к спинному мозгу, повторяя рельеф его поверхности. Вверху она переходит в мягкую мозговую оболочку головного мозга, внизу – охватывает терминальную нить.

От наружной поверхности мягкой мозговой оболочки отходят многочисленные перекладки к паутинной оболочке. Кнаружи от сосудистой оболочки находится паутинная оболочка.

Паутинная оболочка спинного мозга заполняет щелевидное пространство между мягкой и твердой мозговыми оболочками и состоит из множества рыхло расположенных трабекул. В области большого затылочного отверстия она переходит в паутинную оболочку головного мозга, а внизу, на уровне II крестцового позвонка, сливается с мягкой оболочкой спинного мозга. От боковой поверхности паутинной оболочки отходят отростки, которые образуют вместилища для пронизывающих ее корешков спинномозговых нервов и зубчатых связок.

Самой наружной оболочкой является твердая оболочка, толщиной от 0,5 до 1,0 мм. Это – соединительно-тканная трубка, отделенная от надкостницы позвонков эпидуральным (перидуральным) пространством, которое заполнено жировой тканью и внутренними венозными позвоночными сплетениями.

Между твердой и паутинной оболочками имеется пространство в виде тонкой щели – субдуральное пространство. Между паутинной и мягкой оболочками находится подпаутинное пространство (субарахноидальное), содержащее спинномозговую жидкость.

4. Оболочки и пространства головного мозга.

Оболочки головного мозга являются непосредственным продолжением оболочек спинного мозга, но имеют ряд особенностей (**рис. 20.**).

Мягкая мозговая оболочка тесно прилежит к веществу мозга, заходя во все борозды и щели его поверхности. В некоторых местах сосуды мягкой мозговой оболочки развиты очень сильно и образуют сосудистые сплетения. Сосудистые сплетения состоят из большого числа листовидных отростков, в каждом отростке имеется мелкая артерия или артериола, переходящая в капиллярное сплетение. Извилистые капилляры образуют в эпителии бугорки, называемые ворсинками. Эпителий, покрывающий сосудистое сплетение,

развивается из эпендимы. Это – кубический эпителий, расположенный на тонком слое соединительной ткани, происходящей из мягкой и паутинной оболочек.

Сосудистые сплетения (они определяются в каждом из четырех желудочков мозга) являются продуцентами ликвора или спинномозговой жидкости. Последняя, образуется путем транссудации из сосудистых сплетений.

Паутинная оболочка головного мозга, имеет строение аналогично спинному мозгу. Она очень тонкая, прозрачная, лишена сосудов. С наружной и внутренней стороны она покрыта эндотелием.

Между паутинной и мягкой оболочками имеется *субарахноидальное* (подпаутинное) пространство, шириной 120-140 мкм, пересекаемое перемычками и содержащее цереброспинальную жидкость.

Над крупными щелями и бороздами головного мозга паутинная оболочка образует вместилища, получившие название цистерн. К ним относятся:

1. мозжечково-мозговая (*cisterna cerebellomedullaris*), лежащая между мозжечком и продолговатым мозгом;
2. цистерна латеральной борозды (*cisterna fossa lateralis*) - в области одноименной щели;
3. цистерна зрительного перекреста (*cisterna chiasmatis*) - на основании головного мозга кпереди от хиазмы;
4. межножковая цистерна (*cisterna interpeduncularis*) между ножками мозга) - кпереди от заднего продырявленного вещества;
5. цистерна большой вены мозга (*cisterna venae cerebri magnae*) расположена в области поперечной щели, в окружности большой вены мозга;
6. цистерна моста (*cisterna pontis*) расположена на вентральной поверхности у перехода среднего мозга в мост;
7. цистерна мозолистого тела (*cisterna corporis collosi*) расположены над мозолистым телом.

Подпаутинные пространства головного и спинного мозга сообщаются между собой в месте перехода спинного в головной мозг.

В подпаутинное пространство оттекает спинномозговая жидкость, образуемая в желудочках головного мозга их сосудистыми сплетениями. Из боковых желудочков через правое и левое межжелудочковые отверстия спинномозговая жидкость поступает в III желудочек, затем через водопровод мозга – в IV желудочек, а из него через непарное отверстие (Мажанди) в задней стенке и парную латеральную апертуру (Люшко) – в мозжечково-мозговую цистерну подпаутинного пространства.

В боковых (I и II), III и IV желудочках мозга имеются сосудистые сплетения, (*plexus chorioideus*), представляющие собой богатые капиллярами структуры, выступающие в просвет желудочков..

Гидростатическое давление в капиллярах сосудистых сплетений повышено, что облегчает образование жидкости, а в венозных синусах, где находятся арахноидальные грануляции, понижено. Это облегчает отток жидкости в венозные синусы.

Снаружи от паутинной оболочки головной мозг, как и спинной, покрывает твердая оболочка мозга.

Твердая оболочка в области черепа дает особые выросты – отростки, глубоко заходящие между отдельными частями головного мозга.

1. Серп большого мозга – разделяет полушария большого мозга.
2. Намет мозжечка – отделяет полушария большого мозга от мозжечка.
3. Вырезка намета – через неё проходит ствол мозга.
4. Серп мозжечка – разделяет полушария мозжечка.
5. Диафрагма седла – в области турецкого седла.
6. Тройничная полость – в ней находится узел тройничного нерва.

В некоторых местах листки твердой мозговой оболочки расщепляются и образуют пазухи (синусы), по которым венозная кровь свободно оттекает от головного мозга. Синусы имеют треугольную форму, не спадаются, лише-

ны клапанов. В них из мозга по венам оттекает венозная кровь, которая затем поступает во внутренние яремные вены.

В твердой мозговой оболочке имеются следующие синусы:

1. Верхний сагиттальный синус (*sinus sagittalis superior*) (непарный) проходит вдоль всего наружного (верхнего) края серпа большого мозга и впадает в поперечный синус.

2. Нижний сагиттальный синус (*sinus sagittalis inferior*) (непарный) находится на нижнем крае серпа большого мозга, впадает в прямой синус.

3. Прямой синус (*sinus rectus*) (непарный) расположен на стыке серпа большого мозга и намета мозжечка. Он соединяет нижний и верхний сагиттальные синусы и впадает в поперечный синус.

4. Затылочный синус (*sinus occipitalis*) (непарный) лежит в основании серпа мозжечка по ходу внутреннего затылочного гребня. У заднего края большого затылочного отверстия синус разделяется на две ветви, каждая из которых впадает в сигмовидный синус соответствующей стороны. Верхний конец затылочного синуса сообщается с поперечным синусом.

5. Поперечный синус (*sinus transversus*) (непарный) залегает в основании намета мозжечка. В него впадает верхний сагиттальный, затылочный и прямой синусы – это синусный сток, расположенный в области внутреннего затылочного выступа. Поперечный синус вправо и влево продолжается в сигмовидный синус своей стороны.

6. Сигмовидный синус (*sinus sigmoideus*) (парный), расположен в одноименной борозде височной кости, в области яремного отверстия переходит во внутреннюю яремную вену.

7. Пещеристый синус (*sinus petrosus inferior*) (парный) расположен по бокам от турецкого седла. Оба пещеристых синуса соединяются между собой передним и задним межпещеристыми синусами.

8. Клиноводно-теменной синус (*sinus sphenoparietalis*) (парный) проходит вдоль свободного заднего края малого крыла клиновидной кости и впадает в пещеристый.

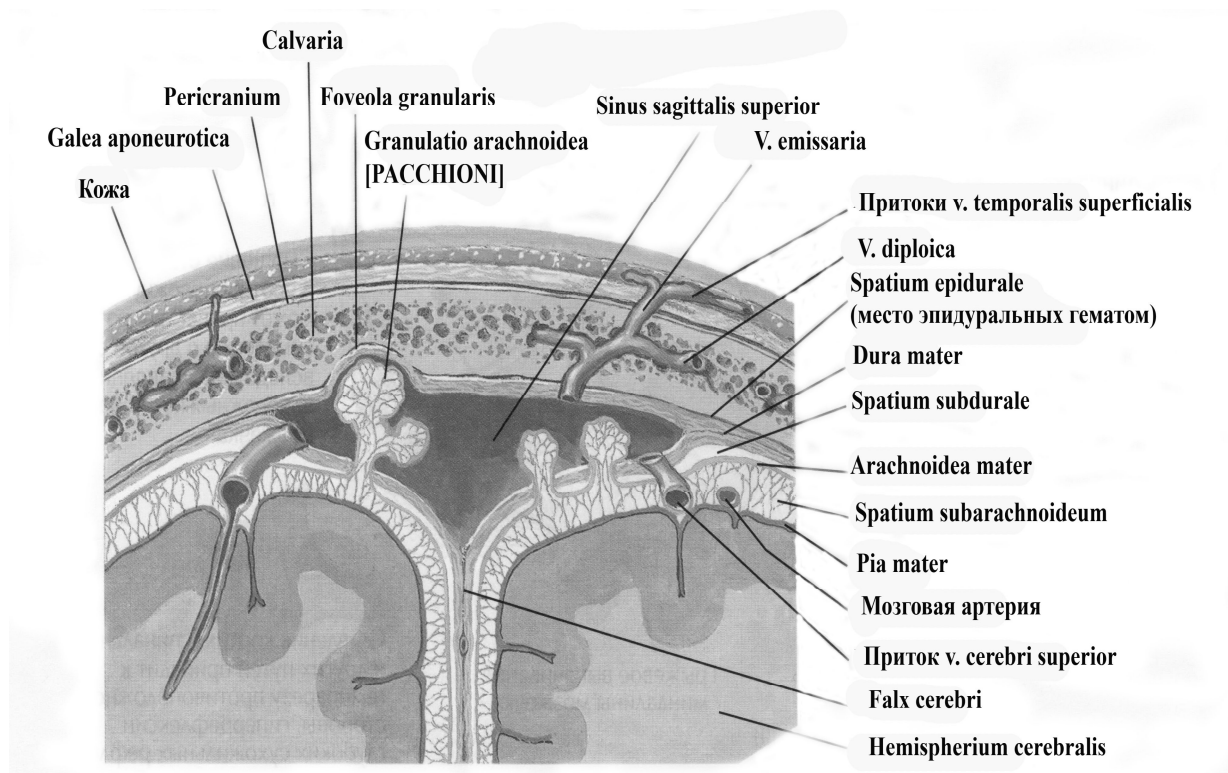


Рис. 20. Оболочки и пространства головного мозга.

5. Артериальное кровоснабжение и венозный отток от головного мозга

Артериальное кровоснабжение головного мозга

Кровоснабжение головного мозга осуществляется ветвями левой и правой внутренних сонных артерий и ветвями позвоночных артерий (**рис. 21.**).

Внутренняя сонная артерия, вступив в полость черепа через одноименный канал, отдает глазную артерию, а также переднюю и среднюю мозговые артерии. Передняя мозговая артерия питает главным образом лобную долю мозга, средняя мозговая артерия – теменную и височную доли, а глазная артерия снабжает кровью глазное яблоко. Передние мозговые артерии (правая и левая) соединяются поперечным анастомозом – передней соединительной артерией.

Позвоночные артерии (правая и левая) в области мозга соединяются и образуют непарную базилярную артерию, которая дает ветви, питающие мозжечок и другие отделы ствола мозга, а также две задние мозговые артерии, снабжающие кровью затылочные доли мозга. Каждая из задних мозго-

вых артерий соединяется со средней мозговой артерией своей стороны при помощи задней соединительной артерии.

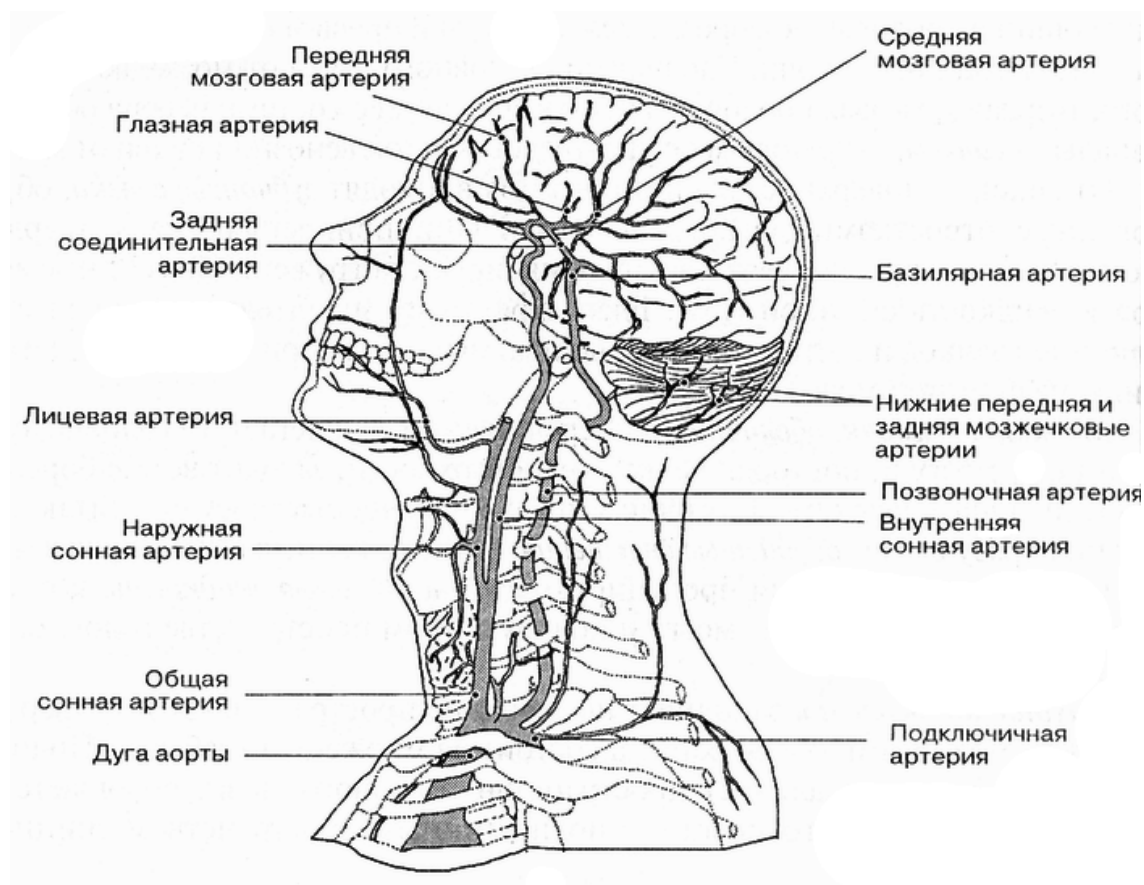


Рис. 21. Кровоснабжение головного мозга.

Таким образом, на основании мозга образуется артериальный круг большого мозга (Виллизиев), обеспечивающий наиболее благоприятные гемодинамические условия для кровоснабжения этого жизненно важного органа (рис. 22.).

Более мелкие разветвления кровеносных сосудов в мягкой мозговой оболочке проникают в вещество мозга, где разделяются на многочисленные капилляры. Из капилляров кровь соединяется в мелкие, а затем и крупные венозные сосуды.

Венозный отток от головного мозга

1. Поверхностные вены мозга *vv. cerebri superficiales*

- верхние мозговые вены собирают кровь от коры дорсо-латеральной поверхности полушарий, они впадают преимущественно в *sinus sagittalis superior*

- поверхностная средняя мозговая вена проходит в центральной борозде и впадает *sinus sagittalis superior*
 - нижние мозговые вены берут начало в коре нижней поверхности большого мозга впадают в *sinus sphenoparietalis*
 - верхние мозжечковые вены собирают венозную кровь от полушарий мозжечка и впадают в *sinus rectus*
 - нижние мозжечковые вены находятся на нижней поверхности мозжечка и вливаются в *sinus transversus* и *sinus petrosus inferior*.
2. Глубокие мозговые вены *vv. cerebri profundae* начинаются в базальных ядрах и белом веществе
- базальная вена формируется в области переднего продырявленного вещества, проходит вдоль зрительного тракта и впадает в большую мозговую вену
 - передние мозговые вены начинаются на медиальной поверхности полушарий, выходят на основание и впадают в большую мозговую вену и *sinus sagittalis inferior*
 - внутренние мозговые вены собирают кровь от белого вещества полушарий, зрительного бугра, базальных ядер и впадают в большую мозговую вену
 - верхняя и нижняя ворсинчатые вены формируются из вен сосудистых сплетений боковых желудочков и впадают в большую мозговую вену
 - большая мозговая вена формируется в результате слияния глубоких вен полушарий мозга и впадает в *sinus rectus*

Кровь от головного мозга оттекает в синусы твердой мозговой оболочки, оттуда через яремные вены, расположенные в одноименных отверстиях на основании черепа, в систему верхней поллой вены.

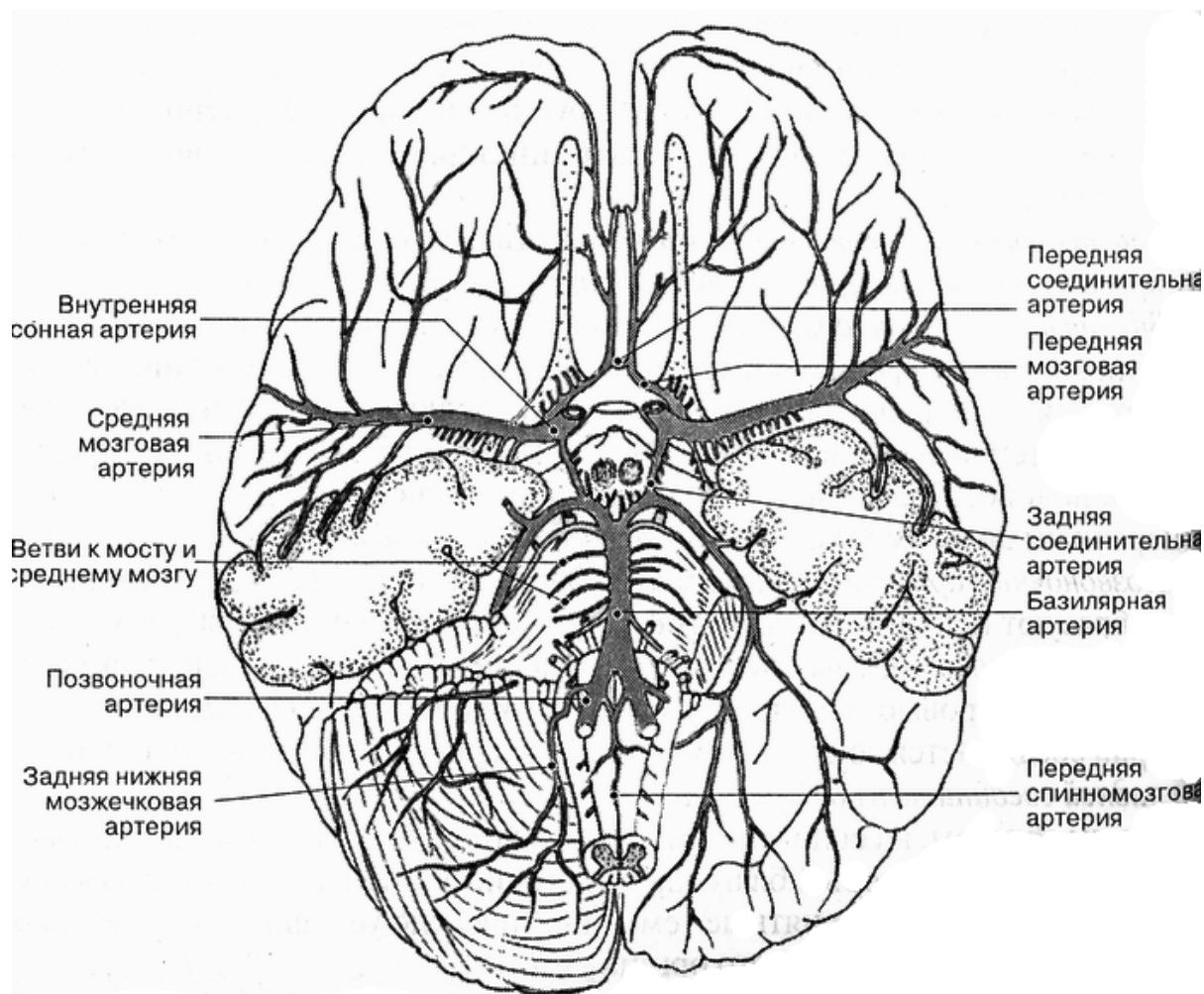


Рис. 22. Артерии основания головного мозга.

6. Кровоснабжение спинного мозга.

Кровоснабжение спинного мозга осуществляется через переднюю и задние спинномозговые артерии, являющиеся ветвями позвоночных артерий. Отток крови идет через одноименные вены во внутреннее позвоночное венозное сплетение, расположенное на всем протяжении позвоночного канала снаружи от твердой оболочки спинного мозга. Из внутреннего позвоночного сплетения кровь оттекает в вены, идущие вдоль позвоночного столба, а из них — в нижнюю и верхнюю полые вены.

7. Гематоэнцефалический барьер.

Клинические и экспериментальные данные указывали на существование гематоэнцефалического барьера ещё до того, как электронно-микроскопические исследования позволили установить его структурную основу. Оказалось, например, что некоторые лекарственные препараты при

внутривенном введении не попадают из крови в головной мозг, хотя свободно проникают в другие ткани.

Ультраструктурные исследования показали, что гематоэнцефалический барьер образован следующими структурами:

1. непрерывный эндотелий капилляров, клетки которого соединены обширными плотными контактами;
2. плотная базальная мембрана, окружающая капилляры;
3. астроциты, отростки которых образуют на поверхности капилляров плотный слой.

Через гематоэнцефалический барьер проникают мелкие молекулы и газы, необходимые для питания нейроцитов и глиальных клеток. Гематоэнцефалический барьер отсутствует в области гипоталамуса, эпифиза и гипофиза где в кровоток проникают крупные пептидные молекулы, синтезируемые клетками этих образований.

ТЕСТ-КОНТРОЛЬ.

1. Пахионовы грануляции - это выросты:
 - A. мягкой мозговой оболочки
 - B. твердой мозговой оболочки
 - C. паутинной оболочки
 - D. подпаутинного пространства
2. Где располагается нижний рог бокового желудочка?
 - A. в теменной доли
 - B. в височной доли
 - C. в лобной доли
 - D. в затылочной доли
3. Боковые желудочки – это полости:
 - A. ромбовидного мозга
 - B. конечного мозга
 - C. промежуточного мозга
 - D. среднего мозга
4. Ветвью какого сосуда является задняя мозговая артерия?
 - A. мозжечковой артерии
 - B. внутренней сонной артерии
 - C. наружной сонной артерии
 - D. базилярной (основной) артерии

5. Как называется пространство между мягкой и паутинной оболочкой?
- А. эпидуральным
 - В. субдуральным
 - С. субарахноидальным
 - Д. надпаутинным
6. Передняя мозговая артерия является ветвью:
- А. внутренней сонной
 - В. наружной сонной
 - С. подключичной
 - Д. мозжечковой
7. К выросту какой оболочки головного мозга относится серп мозжечка?
- А. мягкой
 - В. паутинной
 - С. твердой
 - Д. эпидуральной
8. В состав гематоэнцефалического барьера входят все структуры, кроме:
- А. эндотелий капилляров
 - В. плотная базальная мембрана
 - С. астроциты
 - Д. аксоны нервных клеток
9. Ликвор образуется:
- А. клетками сосудистых сплетений
 - В. нервными клетками
 - С. астроцитами
 - Д. микроглиями
10. Какой синус расположен по бокам от турецкого седла?
- А. сигмовидный
 - В. пещеристый
 - С. каменистый
 - Д. сагиттальный

СИТУАЦИОННЫЕ ЗАДАЧИ.

1. В стационар поступил пациент, которому необходимо исследовать состав ликвора. В каком месте необходимо делать прокол, чтобы добыть ликвор?
2. У подростка отмечается фурункулез лица с поражением лицевых вен. Может ли инфекция распространиться в полость черепа?
3. Может ли возникнуть головная боль после люмбальной пункции? Каков механизм этого процесса?

4. У больного после перенесенного менингита возникла гидроцефалия головного мозга. Каков механизм развития этого процесса? Каковы исходы данного патологического состояния?
5. При осмотре глазного дна у пациента с гипертонической болезнью окулист обнаружил артериолосклероз сосудов. В какой артерии наблюдаются эти изменения? Может ли быть нарушено кровоснабжение головного мозга?

КОНТРОЛЬНЫЕ ВОПРОСЫ.

1. Какие желудочки выделяют в головном мозге?
2. Назовите рога боковых желудочков и место их топографического расположения.
3. Где синтезируется ликвор?
4. Какое функциональное назначение ликворной системы?
5. Назовите оболочки спинного и головного мозга и определите их функциональное значение.
6. Назовите межоболочечные пространства и их функциональное назначение.
7. Назовите особенности строения твердой мозговой оболочки головного мозга. Перечислите её отростки.
8. Перечислите синусы твердой мозговой оболочки.
9. Назовите цистерны, образованные паутинной оболочкой головного мозга.
10. В каких структурах образуется спинномозговая жидкость?
11. Каковы пути циркуляции спинномозговой жидкости?
12. Какие структуры формируют гематоэнцефалический барьер?
13. Из каких источников кровоснабжается головной мозг?
14. Как осуществляется отток венозной крови от головного мозга?
15. Перечислите компоненты гематоэнцефалического барьера. Его функциональное назначение.

СЛОВАРЬ ТЕРМИНОВ.

Аксон – длинный отросток нейрона, по которому нервный импульс проводится от тела нейрона к другому нейрону или рабочему органу (мышца, glanduloцит).

Афферентный – приносящий; афферентные волокна – нервные волокна, проводящие нервные импульсы от органов и тканей к ЦНС (или приносящие нервные импульсы к нервному центру), поэтому их ещё называют центростремительными.

Афферентный нейрон – чувствительный (сенсорный) нейрон, передающий нервные импульсы от рецепторов, расположенных в органах и тканях, в центральную нервную систему.

Базальные ядра – скопления серого вещества в глубине полушарий головного мозга. Участвуют в регуляции сложнокоординированных автоматизированных движений, оказывают влияние на характер двигательных и вегетативных реакций в зависимости от эмоционального состояния человека. Относятся к экстрапирамидной системе.

Большой мозг – часть головного мозга, включающая полушария, соединенные между собой мозолистым телом, передней и задней спайками, спайкой свода. В коре большого мозга сосредоточены высшие нервные центры, обеспечивающие регуляцию наиболее сложных форм психической деятельности мозга, в том числе, сознания, мышления, когнитивной (познавательной), креативной (творческой) деятельности и т.д.

Ганглий (нервный узел) – локальное скопление нейронов за пределами ЦНС, представляющее собой периферический нервный центр.

Гематоэнцефалический барьер – комплекс структур, включающий эндотелий капилляров, базальную мембрану, эпендимные клетки и другие глиоциты, которые обеспечивают избирательное прохождение веществ из крови в спинномозговую жидкость и сами нейроны.

Гипоталамус – часть промежуточного мозга, расположенная в его нижней(вентральной) части. Содержит большое количество ядер, регулирующих вегетативные функции организма.

Гипофиз –эндокринная железа, структурно связанная с гипоталамусом; с помощью гормонов, вырабатываемых в гипофизе, осуществляется регуляция функций других эндокринных желез, а также процессов роста и развития всего организма.

Гиппокамп – валикоподобное возвышение, расположенное на медиальной стенке нижнего рога бокового желудочка и обращенное в его полость. Он образован старой корой (архикортексом). Как часть лимбической системы мозга гиппокамп участвует в формировании мотивации поведения, краткосрочной и долговременной памяти.

Глия (нейроглия) – собирательное название для клеток разных типов, входящих наряду с нейронами в состав нервной ткани. Эти клетки выполняют вспомогательные функции и создают благоприятные условия для проведения нервных импульсов.

Глиоцит – глиальная клетка. Среди глиоцитов различают макроглиоциты (астроциты, олигодендроциты, эпендимоглиоциты) и микроглиоциты.

Головной мозг – орган центральной нервной системы, расположенный в полости черепа. Он состоит из ствола мозга, мозжечка, промежуточного и конечного мозга, развивающихся из головного конца нервной трубки. В нем сосредоточены нервные центры, управляющие жизнедеятельностью всего организма, его психическими функциями и поведением.

Гормоны – биологически активные вещества, вырабатываемые эндокринными клетками, рассеянными в тканях и органах. Большая часть гормонов транспортируется с током крови, непосредственно участвуя в процессах гуморальной регуляции различных функций организма.

Извилина (большого мозга) – участок поверхности полушарий, расположенный между соседними бороздами.

Интерорецепция – способность организма воспринимать раздражения, обусловленные механическими, химическими и другими изменениями внутренней среды организма.

Клетка Пуркинье – нейрон второго, ганглионарного, слоя коры мозжечка. Аксоны клеток Пуркинье образуют эфферентные пути мозжечка.

Конечный мозг – см. Большой мозг.

Кора большого мозга – серое вещество на поверхности полушарий большого мозга, образованное многочисленными нейронами, расположенными слоями. В полях коры большого мозга, локализованных в соответствующих извилинах, находятся корковые концы двигательного, зрительного, слухового и других анализаторов, речевые центры и ассоциативные зоны, осуществляющие сложные интегративные процессы, связанные с обработкой сенсорной информации и формированием поведения.

Кора мозжечка – серое вещество, покрывающее поверхность мозжечковых извилин. Состоит из трех слоев: молекулярного, ганглионарного, зернистого. Эфферентными нейронами являются только ганглионарные клетки, все прочие нейроны коры выполняют ассоциативные функции.

Лазящие волокна – афферентные волокна, поступающие в кору мозжечка.

Латеральная петля – совокупность аксонов третьих нейронов слухового пути, расположенных в ядрах трапецевидного тела среднего мозга.

Лемнисковые пути – сенсорные проводящие пути, образованные нервными волокнами, входящими в состав медиальной петли (путь проведения глубокой чувствительности от мышц и суставов туловища, шеи и конечностей), спинальной петли (путь проведения поверхностной чувствительности от рецепторов кожи шеи, туловища и конечностей) и тригеминальной петли (путь проведения поверхностной и глубокой чувствительности от органов и кожного покрова головы). Общей особенностью этих путей является переход нервных волокон с одной стороны спинного мозга или ствола мозга на противоположную с образованием перекреста петель, в результате чего

все части тела имеют контрлатеральное представительство в сенсомоторной коре.

Лимбическая система – комплекс нервных структур конечного, промежуточного и среднего мозга (поясная и парагиппокампальная извилина, гиппокамп, гипоталамус, таламус, миндалевидное тело и др. образования), участвующих в регуляции сна, состояния бодрствования, концентрации внимания, эмоциях, в формировании мотивации поведения. Лимбическая система находится под контролем коры лобной доли; она влияет на работу всех корковых зон большого мозга.

Медиаторы – биологически активные вещества: адреналин, серотонин, брадикинин и др., выделяемые из синаптических пузырьков в синаптическую щель. С помощью этих веществ возбуждение с одного нейрона передается на другой нейрон или на мышечные клетки.

Медиальная петля – сенсорные проводящие пути, образованные нервными волокнами, несущими глубокую чувствительность от мышц и суставов туловища, шеи, конечностей, поверхностную чувствительность от рецепторов кожи головы, шеи, туловища и конечностей. Общей особенностью этих путей является переход нервных волокон с одной стороны спинного мозга или ствола на противоположную с образованием перекреста петель, в результате чего все части тела имеют контрлатеральное представительство в сенсомоторной зоне.

Мезенцефалон – см. Средний мозг.

Миелиновое нервное волокно – отросток нейрона, покрытый слоистой миелиновой оболочкой, образованной глиальными (шванновскими) клетками и содержащей большое количество липидов.

Миелинизация – протекающий в пре- и постнатальном периодах онтогенеза процесс образования миелиновой оболочки в нервных волокнах. Часть нервных волокон остается не покрытой миелиновой оболочкой (безмиелиновые нервные волокна).

Миндалевидное тело – скопление серого вещества, лежащее в глубине височной доли впереди гиппокампа в непосредственной близости от крючка. Является частью лимбической системы мозга и контролирует двигательные и вегетативные реакции организма, связанные с эмоциями.

Мозжечок – часть головного мозга. Состоит из 2 полушарий и червя, занимает заднюю черепную яму, располагается над IV желудочком, покрыт снаружи корой. Управляет координацией движений, регулирует энергетический обмен в поперечнополосатой мускулатуре, является частью экстрапирамидной системы.

Мост – часть ствола мозга. Состоит из крыши, покрывающей и основания, включает ядра V, VI, VII, VIII пар черепно-мозговых нервов, ретикулярную формацию, собственные ядра моста, а также пучки поперечных и продольных (восходящих и нисходящих) волокон, формирующих проводящие пути.

Моховидные волокна – афферентные проводники, поступающие в кору мозжечка.

Невромер – участок нервной трубки, из которого иннервируется соответствующий сегмент (метамер) туловища и с которым он связан с помощью пары спинномозговых нервов.

Нейрит – см. Аксон.

Нейрон, или нейроцит – нервная клетка. Благодаря её способности воспринимать и генерировать нервные импульсы, а также передавать их на другие нервные клетки или эффекторные органы, нейрон рассматривается как структурно-функциональная единица нервной системы.

Нейросекреторные клетки – видоизмененные клетки нервной ткани, способные помимо восприятия, генерации и проведения нервного импульса, вырабатывать и выделять в кровь гормоны. Так, нейросекреторные клетки, синтезирующие гормоны вазопрессин и окситоцин, располагаются в супраоптических и паравентрикулярных ядрах гипоталамуса.

Нейрофиламенты и нейротрубочки – компоненты цитоскелета нейрона. Диаметр нейрофиламентов – 6-10 нм, нейротрубочек – 24-30 нм. Под-

держивают форму нейрона и его отростков, осуществляют передвижение веществ внутри клетки. Имеют сродство к солям серебра. Устаревшее название – нейрофибриллы.

Нервная система – совокупность органов (головной и спинной мозг), а также нервных узлов (ганглиев), нервов и их ветвей, развивающихся из нервной трубки и ганглионарных пластинок, выполняющая функцию управления деятельностью всех систем организма и его поведением в целом.

Нервный центр – локальная группа (ядро) рядом расположенных нейронов, тесно связанных между собой структурно и функционально и выполняющих общую функцию в рефлекторной регуляции жизнедеятельности организма. В нервном центре осуществляется анализ поступающей информации и передача его на другие нервные центры или эффекторные органы. Периферические нервные центры представлены ганглиями (узлами).

Пирамидные нейроны – нейроны коры большого мозга, расположенные во II – V цитоархитектонических слоях и имеющие тело в форме конуса, от основания которого отходит аксон.

Пирамидные пути – нисходящие проводящие пути ЦНС, обеспечивающие проведение нервных импульсов от пирамидных нейронов V слоя сенсомоторной коры к двигательным ядрам черепных нервов (корково-нуклеарный путь) и моторным ядрам спинного мозга (корково-спинальный путь). Их общей особенностью является то, что подавляющее число составляющих их волокон переходит на противоположную сторону мозга, т.е. перекрещиваются. В результате этого каждое полушарие мозга осуществляет произвольную регуляцию движений контрлатеральной половины тела.

Проводящий путь ЦНС – это функционально однородная группа нервных волокон, занимающая определенное место в белом веществе головного и спинного мозга и связывающая ядра и корковые центры в разных частях и отделах мозга. Каждый проводящий путь осуществляет строго направленную передачу нервных импульсов из одного нервного центра в другой.

Продолговатый мозг (бульбус) – дистальная часть ствола мозга, являющаяся непосредственным продолжением спинного мозга. Содержит ядра IX, X, XI, XII пар черепных нервов, ретикулярную формацию, нижнеоливные ядра и др., а также пучки нервных волокон, входящих в состав восходящих и нисходящих проводящих путей.

Промежуточный мозг – часть головного мозга, расположенная между средним и конечным мозгом. Включает таламус, метаталамус, эпиталамус, субталамус и гипоталамус. В ядрах промежуточного мозга происходит переключение восходящих сенсорных путей, несущих информацию от всех органов тела и органов чувств к коре большого мозга. В гипоталамусе сосредоточены высшие центры регуляции вегетативных функций организма. Он также играет важную роль в формировании эмоций и мотивации поведения.

Ретикулярная формация – наиболее древняя часть ствола мозга и спинного мозга, представленная многочисленными ядрами, содержащими нейроны с большим количеством разветвленных отростков. Эти ядра связаны со всеми структурами головного и спинного мозга и принимают участие в их функционировании.

Рефлекс – ответная реакция организма на любое раздражение, протекающая с участием нервной системы.

Рефлекторная дуга – цепь нейронов, соединяющая рецептор и эффекторный орган и образующая путь, по которому последовательно передается нервное возбуждение от одного нейрона к другому или к эффекторному органу.

Рецептор – чувствительное нервное окончание, обладающее способностью обнаруживать и различать сигналы, действующие на организм, и преобразующие энергию их воздействия в нервные импульсы. В зависимости от характера воспринимаемого сигнала рецепторы подразделяются на механо-, хемо-, баро-, термо-, фото-, болевые рецепторы и другие.

Сенсорный – чувствительный; сенсорные волокна- нервные волокна, передающие нервные импульсы от чувствительных нервных окончаний и ор-

ганов чувств в ЦНС, сенсорные пути – проводящие пути, расположенные в ЦНС и выполняющие функцию проведения импульсов, вызванных раздражением рецепторов, по сенсорным волокнам к нервным центрам спинного и головного мозга.

Синапс – контактное соединение одного нейрона с другим нейроном, с железистой или мышечной клеткой; В области такого соединения с помощью биоактивных веществ – медиаторов- происходит передача нервного возбуждения.

Сомит – участок дорзальной мезодермы (парный), соответствующий сегменту тела (метамеру) эмбриона. У млекопитающих закладывается 43-44 пары сомитов.

Спинной мозг – орган центральной нервной системы, развивающийся из туловищного отдела нервной трубки зародыша и расположенный в позвоночном канале. В нем сосредоточены нервные центры, непосредственно управляющие работой мышц и органов туловища, а также центры, осуществляющие связи с головным мозгом. От спинного мозга отходят 31 пара спинномозговых нервов, связывающих его с соответствующими сегментами тела.

Спинномозговая жидкость (ликвор) – жидкость, которую продуцируют сосудистые сплетения в желудочках мозга. Окружая головной и спинной мозг со всех сторон, она обеспечивает их механическую защиту и питание.

Средний мозг – часть ствола мозга, расположенная между мостом и промежуточным мозгом. Состоит из крыши, покрышки и основания. Содержит ядра III, IV пар и мезенцефалическое ядро V пары черепных нервов, ретикулярную формацию, черное вещество, красные ядра, ядра верхних и нижних холмиков, а также пучки волокон в составе восходящих лемнисковых и нисходящих проводящих путей.

Ствол мозга – часть головного мозга, объединяющая продолговатый мозг, мост и средний мозг. От ствола отходят типичные черепные нервы, иннервирующие мускулатуру и кожный покров головы, внутренние органы.

Через ствол мозга осуществляется связь головного мозга со спинным посредством восходящих и нисходящих проводящих путей. В стволе мозга находятся жизненноважные центры: сосудодвигательный, дыхательный, сердечной деятельности и др. Здесь локализованы ядра черепных нервов, восходящие и нисходящие проводящие пути.

Таламус (зрительный бугор) – парное анатомическое образование промежуточного мозга, имеющее яйцевидную форму и состоящее из скопления многочисленных ядер, которые служат промежуточными центрами передачи всех видов чувствительности (кроме слуховой) в кору большого мозга.

Центральная нервная система (ЦНС) – часть нервной системы, включающая головной и спинной мозг, в нервных центрах которых непосредственно осуществляется регуляция всех функций и поведения организма в целом.

Экстерорецепторы – нервные окончания, расположенные в кожном покрове и воспринимающие из окружающей среды раздражения определенного сенсорного типа (тактильные, температурные, болевые и т.д.).

Экстрапирамидная система - комплекс анатомических образований головного мозга, участвующих в реализации рефлекторного контроля за двигательными актами. К экстрапирамидной системе относятся: подкорковые ядра полушарий, зрительный бугор, мозжечок, красное ядро, черная субстанция, миндалевидное тело, ретикулярная формация и отходящие от этих образований проводящие пути.

Экстрапирамидные пути – нисходящие проводящие пути ЦНС, связывающие между собой нервные центры, моторные ядра ствола и спинного мозга, что необходимо для бессознательной автоматической регуляции сложнокоординированных движений и статокинетических реакций, таких как ходьба, бег, защитные двигательные рефлексы, поддержание позы, равновесия. Различают новые (кортико-мосто-мозжечковые пути) и старые (тектос-

пинальный, руброспинальный, ретикулоспинальный и др.) экстрапирамидные пути.

Эпифиз – нейроэндокринная железа, входящая в состав промежуточного мозга (эпиталамус); вырабатывает гормон мелатонин, влияющий на регуляцию суточной активности организма; оказывает тормозное действие на процессы полового созревания.

Эфферентный – выносящий; эфферентные волокна – нервные волокна, по которым нервные импульсы передаются от моторных нервных центров к рабочим органам и тканям; эти волокна выносят нервные импульсы из нервного центра к другому нервному центру или рабочему органу. Другое название эфферентных волокон – центробежные.

Эфферентный нейрон – нейрон, обеспечивающий проведение нервных импульсов от ЦНС к органам или нервным узлам. К эфферентным нейронам относятся мотонейроны двигательных ядер передних рогов спинного мозга и нейроны вегетативных ядер спинного мозга, нейроны двигательных и вегетативных ядер черепно-мозговых нервов, а также нейроны симпатических и парасимпатических узлов. В широком смысле эфферентный нейрон – это нейрон, выносящий нервный импульс из нервного центра.

Ядро (нервное) – локальное скопление функционально однородных нейронов в спинном и головном мозгу, составляющее нервный центр.

Ядра мозжечка – скопления нервных клеток внутри полушарий мозжечка. Самое медиальное – ядро шатра, *nucleus fastigii*, связано вестибулярным аппаратом и отвечает за равновесие тела в пространстве. Шаровидное и пробковидное ядра – *nucleus globosus*, *nucleus emboliformis* – ответственны за работу мышц туловища. *Nucleus dentatus* – зубчатое ядро – координирует работу мышц конечностей.

ЛИТЕРАТУРА**Основная**

1. Гайворонский И.В. Нормальная анатомия человека: учебник для медицинских вузов : в 2 т. / И.В. Гайворонский. - 3-е изд., испр. - СПб : Спец Лит., 2003. - Т. 2. - 424 с.
2. Привес М.Г. Анатомия человека / М.Г. Привес, Н.К Лысенков, В.И. Бушкович. - 12-е изд., испр. и доп. - СПб. : Гиппократ, 2003. - 704 с.
3. Кузнецов С.Л., Пугачев М.К. Лекции по гистологии, цитологии, эмбриологии: Учебное пособие М.: Медицинское информационное агенство, 2004.- 432 с.
4. Лабораторные занятия по курсу гистологии, цитологии и эмбриологии /Под ред. Афанасьева Ю.И., Яицковского А.Н.- М.: Медицина, 2004.- 328 с.
5. Улумбеков Э.Г., Челышев Ю.А. Гистология, эмбриология, цитология /Э.Г. Улумбеков.- М.: Медицина, 2007.- 408 с.

Дополнительная

1. Козлов, В.И. Анатомия нервной системы: учебное пособие для студентов / В.И. Козлов, Т.А. Цехмистренко. - М.: Мир; АСТ, 2003. - 208 с.
2. Неттер Ф. Атлас анатомии человека / Фрэнк Неттер ; под ред. Н.О. Бартоша, Л.Л. Колесникова ; пер. с англ. А.П. Киясова. - 4-е изд., испр. - М. : ГЭОТАР-Медиа, 2007. - 624 с.
3. Савельев С.В. Практикум по анатомии мозга человека: учебное пособие для студентов вузов / С.В. Савельев, М.А. Негашева. - М.: ВЕДИ, 2003. - 192 с.
4. Сборник ситуационных задач по гистологии, эмбриологии, цитологии /Под ред. Медведевой Н.Н. и др.- Красноярск: типография КрасГМА, 2007.- 86 с.