

## МОРФОЛОГИЧЕСКИЕ ИЗМЕНЕНИЯ НЕЙРОНОВ В ГИППОКАМПЕ КРЫС ПРИ ПРЕЖДЕВРЕМЕННОМ СТАРЕНИИ

Максимова К.Ю.<sup>1</sup>, Стефанова Н.А.<sup>2</sup>, Логвинов С.В.<sup>1</sup>

<sup>1</sup> Сибирский государственный медицинский университет, г. Томск

<sup>2</sup> Институт цитологии и генетики СО РАН, г. Новосибирск

### РЕЗЮМЕ

Цель исследования – проанализировать состояние нейронов гиппокампа преждевременно стареющих крыс линии OXYS в возрасте, когда признаки ускоренного старения мозга отсутствуют (возраст 14 дней), в период их активной манифестации (возраст 5 мес) и активной прогрессии (15 мес). Исследования выполнены на 15 крысах OXYS и 15 крысах Вистар (контроль). Материалом исследования служил головной мозг крыс, изъятый сразу после проведения прижизненной транскрипционной перфузии 10%-м раствором формалина на фосфатном буфере (pH 7,4). С помощью санного микротомы готовили фронтальные срезы головного мозга толщиной 5 мкм. Для выявления хроматофильного вещества в перикарионах нейронов гиппокампа срезы окрашивали 0,1%-м крезиловым фиолетовым по Нисслю. При световом микроскопировании CA1, CA3, зубчатой извилины гиппокампа подсчитывали нейроны с очаговым, тотальным хроматолизом, гиперхромные сморщенные нейроны, гиперхромные без сморщивания. На снимках, полученных при помощи программы Carl Zeiss Axio Vision 8.0 при увеличении 10 × 100, определяли среднюю площадь (мкм<sup>2</sup>) тел и ядер нейронов. Методами световой микроскопии выявлены существенные структурные изменения нейронов в CA1, CA3, зубчатой извилине гиппокампа, свидетельствующие о наличии у крыс OXYS характерных для стареющего мозга признаков нейродегенерации уже в возрасте 5 мес. Наиболее выраженные морфологические изменения развиваются в регионе CA1 гиппокампа крыс OXYS и носят необратимый характер. К возрасту 15 мес доля дегенеративно измененных нейронов растет. Морфометрический анализ средней площади тел и ядер нейронов гиппокампа крыс обеих линий в возрасте 14 дней не выявил существенных межлинейных различий. В возрасте 5 мес в регионе CA1 гиппокампа крыс OXYS определялась достоверно меньшая средняя площадь тел и ядер пирамидных нейронов, чем у крыс Вистар. С возрастом такие изменения прогрессировали, и у 15-месячных крыс OXYS значительное уменьшение площади тел и ядер было обнаружено во всех исследуемых регионах гиппокампа по сравнению с показателями у крыс Вистар. Полученные результаты подтверждают перспективность использования крыс OXYS в качестве модели ускоренного старения мозга.

**КЛЮЧЕВЫЕ СЛОВА:** болезнь Альцгеймера, гиппокамп, морфометрия, преждевременно стареющие крысы OXYS.

### Введение

Болезнь Альцгеймера (БА) – самое распространенное нейродегенеративное заболевание, которое становится причиной слабоумия. Заболеваемость БА растет по мере увеличения продолжительности жизни и старения населения развитых стран. Так, по данным Всемирной организации здравоохранения, в мире более 35 млн человек страдают БА, а к 2050 г., по прогнозам, таких больных будет более 115 млн [1–3]. В

связи с этим исследования фундаментальных механизмов развития ассоциированных со старением нейродегенеративных заболеваний и разработка основанных на их знании патогенетически обоснованных способов профилактики приобрели особую актуальность.

БА характеризуется нарушением когнитивных функций, накоплением белка бета-амилоида в мозге, образованием амилоидных бляшек и нейрофибрилярных клубков, синаптической недостаточностью, прогрессирующей дегенерацией популяции нейронов неокортекса и лимбической системы [4]. В наибольшей степени дегенерации подвержены регионы CA1,

✉ Максимова Ксения Юрьевна, тел.: 8 (3822) 55-60-32, 8-913-874-7912; e-mail: kseniya.maksimova.88@mail.ru

CA3 и зубчатая извилина гиппокампа [5]. Однако механизмы, лежащие в основе дегенеративных изменений нейронов с возрастом и при развитии нейродегенеративных заболеваний, в том числе БА, остаются до конца не выясненными.

Исследование механизмов развития церебральных патологий невозможно без использования адекватных биологических моделей. В последние годы получены убедительные доказательства перспективности использования преждевременно стареющих крыс OXYS для изучения процессов старения мозга и механизмов развития нейродегенеративных процессов [6–9]. Ускоренное старение мозга этих животных – одно из проявлений их преждевременного старения. На фенотипическом уровне оно проявляется формированием уже к возрасту 3 мес пассивного типа поведения, повышенной тревожности, нарушением способности к обучению и памяти на фоне нейродегенеративных изменений, выявленных методами магнитно-резонансной томографии. О снижении когнитивных функций у крыс OXYS свидетельствуют и нарушения формирования длительной посттетанической потенциации к возрасту 3 мес [10].

С возрастом нейродегенеративные изменения мозга крыс OXYS усиливаются. Недавно было показано, что происходит это на фоне патологического накопления в коре головного мозга и гиппокампе белка – предшественника бета-амилоида, а также гиперфосфорилирования тау-белка – маркеров БА [11]. Однако на морфологическом уровне оценка состояния нейроглиального аппарата в гиппокампе крыс OXYS ранее не проводилась, вопрос о том, происходит ли у крыс OXYS с возрастом характерная для БА потеря нейронов и синаптических связей, остается открытым.

Цель настоящей работы – анализ состояния нейронов гиппокампа крыс OXYS в возрасте, когда признаки ускоренного старения мозга отсутствуют (возраст 14 дней), в период их активной манифестации (5 мес) и активной прогрессии (15 мес).

## Материал и методы

Исследования выполнены на 15 преждевременно стареющих крысах OXYS и 15 крысах линии Вистар (контроль). Животные были получены из центра коллективного пользования «Генофонды лабораторных животных» Института цитологии и генетики СО РАН (г. Новосибирск). Крысы содержались в одинаковых условиях вивария. При содержании и умерщвлении животных руководствовались Правилами проведения работ с использованием экспериментальных животных (приложение к приказу МЗ СССР № 755 от 12.08.1977 г.). Материал получали от животных на 14-й день и 5-й и 15-й мес жизни.

Под эфирным наркозом проводили транскардиальную перфузию 10%-м раствором формалина на фосфатном буфере (рН 7,4). Мозг извлекали и дополнительно фиксировали в том же растворе в течение суток. После фиксации материал обезжизивали в спиртах возрастающей концентрации и заливали в парафин по стандартной методике. С помощью санного микротомы готовили фронтальные срезы головного мозга толщиной 5 мкм. Для выявления хроматофильного вещества в перикарионах нейронов гиппокампа срезы окрашивали 0,1%-м крезильным фиолетовым по Нисслию в соответствии с прописью НИИ мозга РАМН (г. Москва). При световом микроскопировании CA1, CA3, зубчатой извилины гиппокампа подсчитывали нейроны с очаговым, тотальным хроматолизом, гиперхромные сморщенные нейроны, гиперхромные без сморщивания.

На снимках, полученных при помощи программы Carl Zeiss Axio Vision 8.0 при увеличении  $10 \times 100$ , определяли среднюю площадь ( $\text{мкм}^2$ ) тел и ядер нейронов.

Статистическую обработку полученных данных выполняли методами описательной статистики с вычислением медианы  $Me$  и межквартильного интервала  $Q_1-Q_3$ . Для оценки достоверности различий использован непараметрический критерий Манна-Уитни. Различия между показателями в разных группах считали значимыми при  $p < 0,05$ , при  $p = 0,051-0,060$  высказывались о тенденции.

## Результаты и обсуждение

В регионе CA1 гиппокампа у крыс OXYS в возрасте 14 дней выявлена тенденция к увеличению числа пирамидных нейронов с признаками тотального хроматолиза, в регионе CA3 статистически значимо выше процент гиперхромных нейронов без сморщивания по сравнению с таковым у крыс Вистар (табл. 1).

При исследовании гиппокампа 5-месячных крыс обеих линий обнаружены изменения пирамидных нейронов во всех изучаемых регионах. Однако у крыс OXYS (рис. 1,б) процент измененных нейронов выше в CA1, CA3, зубчатой извилине по сравнению с крысами Вистар (рис. 1,а). Так, в регионе CA1 статистически значимо больше число нейронов с признаками тотального хроматолиза, гиперхромных без сморщивания. В регионе CA3 в этом возрасте имеется достоверно больше гиперхромных сморщенных нейронов. В зубчатой извилине у крыс OXYS значительно больше гиперхромных нейронов без сморщивания.

В возрасте 15 мес у крыс OXYS в регионе CA1 достоверно больше нейронов с признаками тотального, очагового хроматолиза и гиперхромных сморщен-

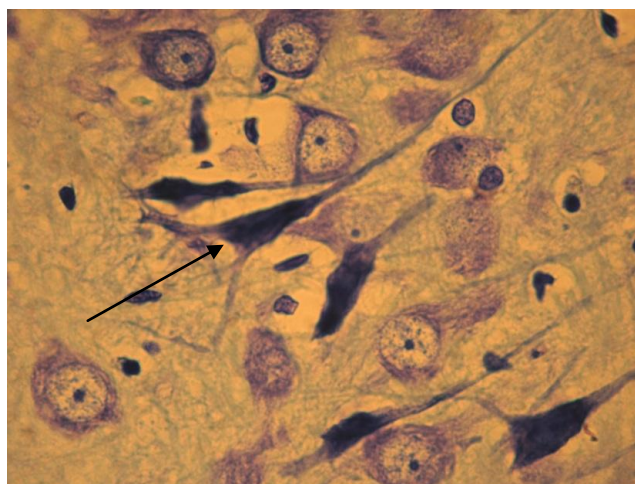
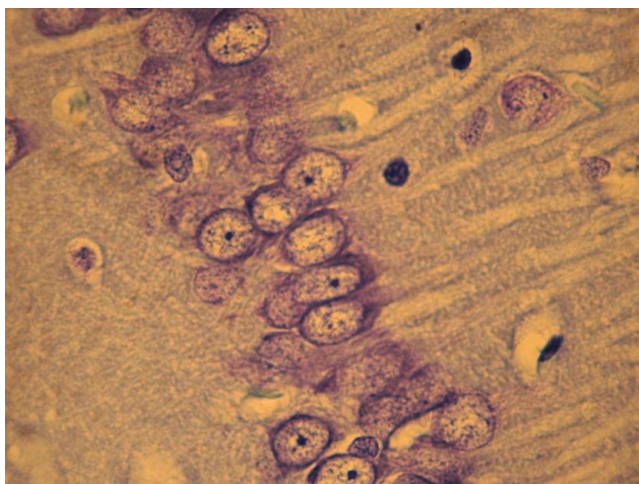
ных нейронов. В регионе СА3 статистически значимо больше гиперхромных нейронов без сморщивания и нейронов с признаками тотального хроматолиза. Анализ нейронов зубчатой извилины определил значи-

тельное увеличение гиперхромных сморщенных и гиперхромных нейронов без сморщивания у крыс ОХYS по сравнению со значениями у крыс Вистар.

Таблица 1

Морфологическая характеристика нейродегенеративных нейронов различных регионов гиппокампа (Me (Q <sub>1</sub> -Q <sub>3</sub> )), %							
Регион гиппокампа	Показатель	ОХYS – 14 дней (n = 5)	Вистар – 14 дней (n = 5)	ОХYS – 5 мес (n = 5)	Вистар – 5 мес (n = 5)	ОХYS – 15 мес (n = 5)	Вистар – 15 мес (n = 5)
СА1	Неизмененные нейроны	97,67 (96,61–98,45)	98,49 (97,89–99,25)	84,92 (82,95–89,74)	91,28 (90,89–93,87)	66,86* (60,75–67,46)	79,78 (75,74–84,78)
	Тотальный хроматолиз	0,178 <sup>#</sup> (0,08–0,46)	0,07 (0,01–0,16)	1,78* (0,41–1,91)	0,17 (0,01–0,41)	12,04* (11,99–15,19)	6,35 (5,71–6,93)
	Очаговый хроматолиз	0,63 (0,61–1,05)	1,09 (0,73–1,29)	4,92 (4,52–6,61)	5,25 (3,21–6,41)	11,18* (8,91–13,41)	6,37 (5,26–7,46)
	Гиперхромные сморщенные нейроны	0,14 (0,12–0,15)	0,08 (0,01–0,17)	0,39 (0,15–0,96)	0,17 (0,00–0,40)	3,55* (3,13–4,24)	1,75 (1,64–3,22)
	Гиперхромные нейроны без сморщивания	1,26 (0,56–1,50)	0,74 (0,41–0,81)	5,39* (3,97–10,87)	1,60 (0,42–3,00)	7,84 (7,15–8,43)	4,14 (2,64–6,29)
СА3	Неизмененные нейроны	96,01 (95,54–96,92)	99,05 (98,14–99,05)	86,95* (76,94–87,05)	92,86 (91,86–94,43)	57,87* (47,61–58,76)	72,46 (71,42–73,15)
	Тотальный хроматолиз	0,37 (0,28–0,49)	0,15 (0,01–0,47)	0,98 (0,61–1,11)	0,44 (0,33–0,58)	16,58* (12,97–22,23)	8,21 (5,88–9,16)
	Очаговый хроматолиз	0,99 (0,78–1,54)	0,47 (0,00–0,73)	6,02 (3,52–9,56)	2,68 (2,33–4,11)	8,53 (7,54–9,48)	8,39 (7,72–9,43)
	Гиперхромные сморщенные нейроны	0,32 (0,24–0,39)	0,13 (0,01–0,36)	1,19* (0,55–2,11)	0,34 (0,29–0,37)	3,79 (3,65–4,18)	2,55 (1,44–2,96)
	Гиперхромные нейроны без сморщивания	1,73* (1,54–1,95)	0,47 (0,00–1,12)	4,82 (3,61–6,51)	2,93 (1,47–4,02)	14,28* (12,32–15,26)	8,18 (5,12–9,54)
Зубчатая извилина	Неизмененные нейроны	99,00 (98,95–99,20)	99,49 (99,49–99,51)	96,75 (95,98–97,16)	95,21 (94,85–96,53)	67,92* (64,57–69,41)	83,91 (80,21–83,92)
	Тотальный хроматолиз	0,11 (0,11–0,16)	0,10 (0,10–0,12)	0,31 (0,26–0,31)	0,25 (0,23–0,34)	6,29 (5,26–6,87)	5,01 (4,12–5,02)
	Очаговый хроматолиз	0,40 (0,30–0,40)	0,10 (0,00–0,20)	1,87 (1,82–2,16)	1,39 (0,37–1,50)	6,68 (2,61–7,19)	5,61 (4,32–6,33)
	Гиперхромные сморщенные нейроны	0,12 (0,11–0,18)	0,10 (0,00–0,11)	0,51 (0,11–0,65)	0,28 (0,12–0,34)	4,49* (4,33–6,88)	2,28 (1,81–2,37)
	Гиперхромные нейроны без сморщивания	0,47 (0,40–0,50)	0,31 (0,30–0,40)	1,52* (1,29–2,38)	0,81 (0,72–1,11)	12,59* (9,51–16,59)	5,29 (4,82–5,95)

Примечание. n – количество животных; \* – показатели статистически значимо отличаются от группы контроля при  $p < 0,05$ ; # – показатели имеют тенденцию к отличию от группы контроля при  $p < 0,06$ . Критерий Манна-Уитни.



а

б

Рис. 1. Регион СА1 гиппокампа крысы Вистар в возрасте 5 мес (а). Регион СА1 гиппокампа крысы OXYS в возрасте 5 мес (стрелкой указан гиперхромный пикноморфный сморщенный нейрон) (б). Окраска крезиловым фиолетовым по Нисслю. Об. 100, ок. 10

Таблица 2

Средняя площадь тел и ядер нейронов крыс ( $Me (Q_1-Q_3)$ ), $\mu\text{m}^2$							
Регион	Показатель площади	OXYS – 14 дней (n = 5)	Вистар – 14 дней (n = 5)	OXYS – 5 мес (n = 5)	Вистар – 5 мес (n = 5)	OXYS – 15 мес (n = 5)	Вистар – 15мес (n = 5)
СА1	Ядро	63,81 (61,91–65,41)	67,23 (66,87–72,56)	68,76* (67,98–80,13)	110,79 (81,86–118,71)	104,98* (102,23–112,81)	130,81 (124,47–136,16)
	Тело	79,17 (78,73–80,35)	84,27 (79,35–86,59)	118,53* (105,88–125,91)	158,03 (155,31–159,48)	146,01* (141,71–152,95)	170,75 (165,28–179,91)
СА3	Ядро	85,27 (78,56–89,13)	81,28 (80,49–86,62)	103,08 (99,08–109,82)	121,84 (121,14–122,74)	146,25* (137,91–150,23)	167,02 (163,36–182,88)
	Тело	99,73 (98,45–103,68)	97,47 (96,17–114,21)	180,81 (171,46–185,76)	188,67 (181,91–205,03)	194,17* (176,93–200,61)	270,34 (245,15–280,34)
Зубчатая извилина	Ядро	38,91 (32,84–40,18)	40,62 (34,47–49,27)	52,91 (51,28–55,68)	58,13 (54,35–58,99)	61,93 (59,15–66,38)	67,69 (61,29–70,92)
	Тело	49,24 (48,19–53,82)	55,09 (54,36–56,72)	74,05 (70,62–76,81)	79,85 (71,65–83,86)	81,77* (78,67–85,88)	93,91 (91,98–95,66)

Примечание. n – количество животных; \* – показатели статистически значимо отличаются от группы контроля при  $p < 0,05$ .

Исследованиями, проводимыми в Институте цитологии и генетики СО РАН, установлено, что фенотипические признаки ускоренного старения мозга у крыс OXYS развиваются в период от 1 до 3 мес жизни [12]. Проведенное нами исследование показало, что существенные различия по количеству измененных нейронов у крыс OXYS были выявлены уже в возрасте 5 мес, к 15-месячному возрасту наблюдалось прогрессивное увеличение дегенеративно измененных нейронов. Таким образом, в нейронах гиппокампа наблюдались обратимые и необратимые изменения. В соответствии с классическими представлениями к обратимым относят очаговый хроматолиз и гиперхромную без сморщивания, к необратимым – тотальный хроматолиз с образованием клеток-теней и сморщенные гиперхромные нейроны [13].

Морфометрический анализ показателя средней площади тел и ядер у крыс обеих линий в возрасте 14 дней (табл. 2) не выявил существенных различий, тогда как в возрасте 5 мес в регионе СА1 гиппокампа крыс OXYS определялась достоверно меньшая средняя площадь тел и ядер пирамидных нейронов, чем у крыс Вистар. С возрастом такие изменения прогрессировали и на 15-м мес жизни значительное уменьшение площади тел и ядер у крыс OXYS было обнаружено во всех исследуемых регионах гиппокампа относительно крыс Вистар.

Значимое снижение средней площади тела, ядер нейронов в СА1, СА3, зубчатой извилине гиппокампа свидетельствует о более низком уровне метаболизма и недостаточности компенсаторно-приспособительных реакций пирамидных нейронов у крыс OXYS.

## Заключение

Результаты гистологического исследования гиппокампа крыс OXYS в различные сроки жизни отражают выраженные структурные изменения нейронов в регионах СА1, СА3, зубчатой извилине гиппокампа и свидетельствуют о наличии процесса старения уже в возрасте 5 мес в период активной манифестации признаков ускоренного старения их мозга. Наиболее выраженные морфологические изменения развиваются в регионе СА1 гиппокампа крыс OXYS и носят необратимый характер. К возрасту 15 мес доля дегенеративно измененных нейронов растет. В целом полученные результаты подтверждают перспективность использования крыс OXYS в качестве модели ускоренного старения мозга.

## Литература

1. World health statistics // 2012. Switzerland: World Health Organization Press // 2012. 175 p.
2. Querfurth H.W., LaFerla F.M. Alzheimer's Disease // N. Engl. J. Med. 2010. P. 329–344.
3. Morley J.E., Armbrecht H.J., Farr S.A., Kumar V.B. The senescence accelerated mouse (SAMP8) as a model for oxidative stress and Alzheimer's disease // Biochim. Biophys. Acta 1822. 2012. P. 650–656.
4. Teich A.F., Arancio O. Is the amyloid hypothesis of Alzheimer's disease therapeutically relevant // Biochem. J. 2012. Sep. 1. 446 (2). P. 165–177.
5. Clavaguera F., Bolmont T., Crowther R.A., Abramowski D. Transmission and spreading of tauopathy in transgenic mouse brain // Nat. Cell. Biol. 2009. P. 909–913.
6. Kolosova N.G., Stefanova N.A., Sergeeva S.V. OXYS rats: a prospective model for evaluation of antioxidant availability in prevention and therapy of accelerated aging and age-related cognitive decline: Handbook of Cognitive Aging: Causes, Processes. Gariépy Q. and Ménard R., eds. // Nova

- Science Publishers, NY. 2009. P. 47–82.
7. *Stefanova N.A., Fursova A.Zh., Kolosova N.G.* Behavioral Effects Induced by Mitochondria-Targeted Antioxidant SkQ1 in Wistar and Senescence-Accelerated OXYS Rats // *J. Alzheimers Dis.* 2010. 21(2). P. 479–491.
  8. *Колосова Н.Г., Акулов А.Е., Стефанова Н.А., Мошкин М.П., Савелов А.А., Контюг И.В., Панов А.В., Вавилин В.А.* Влияние малата на развитие индуцированных ротономом изменений мозга у крыс Вистар и OXYS: МРТ исследование // *ДАН.* 2011. Т. 437, № 2. С. 273–276.
  9. *Stefanova N.A., Fursova A.Z., Sarsenbaev K.N., Kolosova N.G.* Effects of Cistanche deserticola on behavior and signs of cataract and retinopathy in senescence-accelerated OXYS rats // *J. Ethnopharmacol.* 2011. V. 138, № 2. P. 624–632.
  10. *Береговой Н.А., Сорокина Н.С., Старостина М.В., Колосова Н.Г.* Возрастные особенности формирования длительной посттетанической потенциации у крыс линии OXYS // *Бюл. эксперим. биологии и медицины.* 2011. Т. 151, № 1. С. 82–85.
  11. *Stefanova N.A., Muraleva N.A., Skulachev V.P., Kolosova N.G.* Alzheimer's Disease-Like Pathology in Senescence-Accelerated OXYS Rats can be Partially Retarded with Mitochondria-Targeted Antioxidant SkQ1 // *J. Alzheimers Dis.* 2013. Sep. 18.
  12. *Колосова Н.Г., Лебедев П.А., Фурсова А.Ж., Мороскова Т.С., Гусаревич О.Г.* Преждевременно стареющие крысы OXYS как модель сенильной катаракты // *Успехи геронтол.* 2003. Вып. 12. С. 143–148.
  13. *Жаботинский Ю.М.* Нормальная и патологическая морфология нейрона. М.: Медицина, 1965.
  14. *Manfredi G., Kawamata H.* Neurodegeneration: Methods and Protocols // *Methods in Molecular Biology.* 2011. V. 793.
  15. *Автандилов Г.Г.* Медицинская морфометрия. М.: Медицина, 1990.
  16. *Колосова Н.Г., Лебедев П.А., Дикалова А.Э.* Сравнение способности антиоксидантов предупреждать развитие катаракты у преждевременно стареющих крыс OXYS // *Бюл. эксп. биологии.* 2004. Т. 137, № 3. С. 249–251.
  17. *Могилjak И.И., Матийцев Н.П., Грунык Н.И., Черник Я.И.* Чувствительность нейродегенеративных мутантов *Drosophila melanogaster* группы Swiss cheese // *Biopolymers and Cell.* 2011. V. 27, № 6.
  18. *Ахмедов Р.Л.* Возрастные, индивидуальные изменения морфологических и морфометрических параметров коры мозжечка у человека: автореф. дис. ... канд. мед. наук. СПб., 2007. 20 с.
  19. *Assal F., Cummings J.L.* Neuropsychiatric symptoms in the dementias // *Curr. Opin. Neurol.* 2002. № 15. P. 445–450.

Поступила в редакцию 05.11.2013 г.

Утверждена к печати 19.12.2013 г.

**Максимова Ксения Юрьевна** (✉) – аспирант кафедры гистологии, эмбриологии и цитологии СибГМУ (г. Томск).

**Стефанова Наталья Анатольевна** – канд. биол. наук, науч. сотрудник Института цитологии и генетики СО РАН (г. Новосибирск).

**Логвинов Сергей Валентинович** – д-р мед. наук, профессор, зав. кафедрой гистологии, эмбриологии и цитологии СибГМУ (г. Томск).

✉ **Максимова Ксения Юрьевна**, тел.: 8 (3822) 55-60-32, 8-913-874-7912; e-mail: kseniya.maksimova.88@mail.ru

## MORPHOLOGICAL CHANGES IN THE HIPPOCAMPUS OF RATS IN ACCELERATED AGING

**Maksimova K.Yu.<sup>1</sup>, Stefanova N.A.<sup>2</sup>, Logvinov S.V.<sup>1</sup>**

<sup>1</sup> *Siberian State Medical University, Tomsk, Russian Federation*

<sup>2</sup> *Institute of Cytology and Genetics, SB RAS, Novosibirsk, Russian Federation*

### ABSTRACT

The aim of this work was the analysis of structural changes with age in the hippocampus of senescence-accelerated OXYS rats when signs of accelerated brain aging are missing (age 14 days), developments (age 5 months), and active progresses (age 15 months). The study was performed on 15 OXYS rats and 15 Wistar rats (as a control). After dislocation, brains were dissected, fixed with 10% formalin, embedded in paraffin, and serially cut in coronal sections (5µm thickness). These sections were stained with Cresyl violet and examined with a photomicroscope (Carl Zeiss AxioStar plus, Germany). The total number of hippocampal pyramidal cells in the CA1, CA3 and the dentate gyrus regions were estimated in 14-day-old, 5- and 15-month-old OXYS and Wistar rats ( $n = 5$ ) on the 5 slices of each brain sections. The number of neurons with chromatolysis, hyperchromatic with darkly stained cytoplasm and shrunken neurons were calculated as degenerative neurons. The pictures obtained with the program Carl Zeiss Axio Vision 8.0 with increasing  $10 \times 100$ , determined the average area bodies and nuclei of neurons ( $\text{mkm}^2$ ). The

significant structural changes of neurons in the CA1, CA3 and dentate gyrus regions of the hippocampus in OXYS rats at 5 month of age are revealed by light microscopy. This results indicates the early develop neurodegeneration in OXYS rats. The most pronounced morphological changes occur in the CA1 region of the hippocampus of OXYS rats and irreversible. The degenerative changes of neurons in the hippocampus increases by the age of 15 months. Morphometric analysis of the average area of bodies and the nuclei of hippocampal neurons in CA1, CA3 and the dentate gyrus regions of OXYS and Wistar rats at 14 days of age showed no significant interline differences. At 5 months of age in the CA1 region of the hippocampus of OXYS rats was determined a significantly lower average body size and nuclei of pyramidal neurons compared with Wistar rats. With age, these changes have progressed and 15-month-old OXYS rats have a significant decrease in the area bodies and nuclei in all studied regions of the hippocampus compared with Wistar rats. These results confirm the promising use OXYS rats as a model of accelerated brain

**KEY WORDS:** Alzheimer's disease, hippocampus, morphometry, senescence-accelerated OXYS rats.

*Bulletin of Siberian Medicine*, 2014, vol. 13, no. 1, pp. 56–61

### References

1. World health statistics. 2012. Switzerland: World Health Organization Press, 2012. 175 p.
2. Querfurth H.W., LaFerla F.M. Alzheimer's disease. *N. Engl. J. Med.*, 2010, pp. 329–344.
3. Morley J.E., Armbrecht H.J., Farr S.A., Kumar V.B. The senescence accelerated mouse (SAMP8) as a model for oxidative stress and Alzheimer's disease. *Biochim. Biophys. Acta* 1822, 2012, pp. 650–656.
4. Teich A.F., Arancio O. Is the amyloid hypothesis of Alzheimer's disease therapeutically relevant. *Biochem. J.*, 2012, Sep. 1, 446 (2), pp. 165–77.
5. Clavaguera F., Bolmont T., Crowther R.A., Abramowski D. Transmission and spreading of tauopathy in transgenic mouse brain. *Nat. Cell. Biol.*, 2009, pp. 909–913.
6. Kolosova N.G., Stefanova N.A., Sergeeva S.V. OXYS rats: a prospective model for evaluation of antioxidant availability in prevention and therapy of accelerated aging and age-related cognitive decline: Handbook of Cognitive Aging: Causes, Processes. Gariépy Q. and Ménard R., eds. Nova Science Publishers, NY. 2009, pp. 47–82.
7. Stefanova N.A., Fursova A.Zh., Kolosova N.G. Behavioral Effects Induced by Mitochondria-Targeted Antioxidant SkQ1 in Wistar and Senescence-Accelerated OXYS Rats. *J. Alzheimers Dis.*, 2010, 21 (2), pp. 479–491.
8. Kolosova N.G., Akulov A.E., Stefanova N.A., Moshkin M.P., Savelov A.A., Koptyug I.V., Panov A.V., Vavilin V.A. *DAN*, 2011, vol. 437, no. 2, pp. 273–276 (in Russian).
9. Stefanova N.A., Fursova A.Z., Sarsenbaev K.N., Kolosova N.G. Effects of *Cistanche deserticola* on behavior and signs of cataract and retinopathy in senescence-accelerated OXYS rats. *J. Ethnopharmacol.*, 2011, vol. 138, no. 2, pp. 624–632.
10. Beregovoy N.A., Sorokina N.S., Starostina M.V., Kolosova N.G. *Bulletin of Experimental Biology and Medicine*, 2011, vol. 151, no. 1, pp. 82–85 (in Russian).
11. Stefanova N.A., Muraleva N.A., Skulachev V.P., Kolosova N.G. Alzheimer's Disease-Like Pathology in Senescence-Accelerated OXYS Rats can be Partially Retarded with Mitochondria-Targeted Antioxidant SkQ1. *J. Alzheimers Dis.*, 2013, Sep. 18.
12. Kolosova N.G., Lebedev P.A., Fursova A.Zh., Moroskova T.S., Gusarevich O.G. *Advances in Gerontology*, 2003, issue 12, pp. 143–148 (in Russian).
13. Zhabotinsky Yu.M. *Normal and pathological morphology of the neuron*. Moscow, Medicine Publ., 1965 (in Russian).
14. Manfredi G., Kawamata H. Neurodegeneration: Methods and Protocols. *Methods in Molecular Biology*, 2011, vol. 793.
15. Avtandilov G.G. *Medical morphometry*. M., Meditsina, 1990 (in Russian).
16. Kolosova N.G., Lebedev P.A., Dikalova A.E. *Bulletin of Experimental Biology*, 2004, vol. 137, no. 3, pp. 249–251 (in Russian).
17. Mogilyak I.I., Matiytsiv N.P., Grunyk N.I., Chernik Ya.I. *Biopolymers and Cell*, 2011, vol. 27, no. 6.
18. Akhmedov R.L. *Age individual changes of morphological and morphometric parameters of the cerebellar cortex in humans*. Autor. dis. Cand. med. Sci. St. Petersburg., 2007, 20 p. (in Russian).
19. Assal F., Cummings J. L. Neuropsychiatric symptoms in the dementias. *Curr. Opin. Neurol.*, 2002, no. 15, pp. 445–450.

**Maksimova Ksenia Yu.** (✉), Siberian State Medical University, Tomsk, Russian Federation.

**Stefanova Nataliya A.**, Institute of Cytology and Genetics, SB RAS, Novosibirsk, Russian Federation.

**Logvinov Sergey V.**, Siberian State Medical University, Tomsk, Russian Federation.

✉ **Maksimova Ksenia Yu.**, Ph.: +7 (3822) 55-60-32, +7-913-874-7912; e-mail: kseniya.maksimova.88@mail.ru