УДК 616.36-089.87-039-08-039.11:616-005.1-089.84:615.832.9

СРАВНИТЕЛЬНЫЙ АНАЛИЗ ДЕЙСТВИЯ КОАГУЛЯЦИИ «ХОЛОДНОЙ ПЛАЗМОЙ» И НАЛОЖЕНИЯ ГЕМОСТАТИЧЕСКИХ ШВОВ НА СТРУКТУРУ ПЕЧЕНИ В РАННИЕ СРОКИ ПОСЛЕ АТИПИЧНОЙ РЕЗЕКЦИИ

Семичев Е.В., Байков А.Н., Бушланов П.С., Геренг Е.А., Дамбаев Г.Ц.

Сибирский государственный медицинский университет, г. Томск

РЕЗЮМЕ

С целью сравнительного анализа морфофункциональных изменений печени, возникающих на ранние сроки после атипичной резекции печени с последующим гемостазом «холодной плазмой» и наложением гемостатических швов, выполнен эксперимент на 45 лабораторных крысах-самцах. Выделено три группы исследования: 5 интактных животных (контроль) и по 5 животных в группе после атипичной резекции печени и наложения гемостатических швов и в группе после атипичной резекции печени и коагуляции «холодной плазмой». Взятие материала для исследования производилось на 3-и, 7-е, 14-е, 30-е сут после оперативного вмешательства. Оперативное вмешательство – резекция левой доли печени, наложение гемостатических швов либо коагуляция холодной плазмой. Выполняли биохимический контроль крови (глюкоза, АЛТ, АСТ, тимоловая проба, билирубин общий и прямой, щелочная фосфатаза, общий белок, мочевина, α-амилаза, С-реактивный белок, фибриноген, АЧТВ, протромбиновое время, МНО), а также оценивали морфологические и морфометрические параметры в биоптатах печени. Анализ биохимических маркеров крови выявил увеличение в экспериментальных группах относительно группы контроля на ранних сроках таких показателей, как АСТ, α-амилаза, щелочная фосфатаза, фибриноген, тимоловая проба. К 30-м сут сохраняется незначительное повышение уровня α-амилазы, при этом в группе коагуляции плазмой этот показатель ниже, чем в группе наложения гемостатических швов. Морфологический анализ печени показал, что удельный объем гепатоцитов с признаками дистрофии, с некротическими изменениями, объемная плотность соединительной ткани (мм^3/мм^3), а также плотность клеточного инфильтрата в 1 мм^2 в обеих экспериментальных группах на 7-е, 14-е сут увеличиваются, а затем постепенно снижаются к 30-м сут. Удельный объем двуядерных гепатоцитов (мм^3/мм^3) в опытной группе на ранние сроки снижается, а к 30-м сут, напротив увеличивается. При этом деструктивные и воспалительные изменения, обнаруженные в печени экспериментальных животных на всех сроках исследования, при воздействии «холодной плазмой» более низкие, чем в группе наложения гемостатических швов. Установлено, что повреждающее воздействие на печеночные клетки, вызываемое «холодной плазмой» при остановке кровотечений из печени, значительно ниже, чем эффекты, формирующиеся при наложении гемостатических швов.

КЛЮЧЕВЫЕ СЛОВА: гемостатический шов, «холодная плазма», коагулятор, кровотечение печени, гемостаз паренхиматозных кровотечений.

Введение

Ранения печени в настоящее время встречаются часто: орган легко повреждается как при прямом воздействии ранящими снарядами, так и вследствие тупых травм живота [1]. По частоте встречаемости повреждения печени уступают лишь повреждениям кишечника. При тупой травме живота повреждения печени встречаются, по данным Д.Р. Даум, в 7,2%, по данным К.Д. Микеладзе (2002), – в 17,8% случаев [2]. Послеоперационная летальность при повреждениях печени высока и составляет при колото-резаных ранах 4–10%, при закрытой травме – 30,4–35,2%, при сочетанной травме может достигать 39,3% [1].

Первоочередной задачей для хирурга является остановка кровотечения. В настоящее время существует огромное количество способов остановки кровотечений из печени, наиболее распространенными являются: наложение гемостатических швов, резекция поврежденных участков печени, электрокоагуляция в ране, лазерная коагуляция, аргоновая коагуляция, крио-

✉ ***Семичев Евгений Васильевич,*** тел. 8 (3822) 52-97-04, 8-923-401-8160; e-mail: EVSemichev@yandex.ru

коагуляция, применение ультразвуковых скальпелей, а также использование клеевых композиций [1–4]. Для остановки печеночных кровотечений мы предлагаем использовать неравновесную плазму. В Томском политехническом университете на кафедре прикладной физики разработан генератор «холодной плазмы» – аппарат «Плазменный коагулятор». Данный прибор генерирует на конце коагулирующего электрода низкотемпературный (не более 45 °C) плазменный разряд, содержащий активные частицы (O_3, NO, HO, H_2O_2, свободные радикалы и др.) [12–15]. Обработка данным плазменным пучком (его температура менее 60 °C, поэтому возможно применение термина «холодная плазма») поверхности раны печени приводит к гемостазу. В представленной работе мы сравнивали морфофункциональные изменения печени, возникающие на ранние сроки после резекции печени с последующим гемостазом «холодной плазмой» и после резекции печени и наложения гемостатических швов, так как наложение таких швов по-прежнему используется при операциях на печени.

Цель исследования – сравнить морфофункциональные изменения печени, возникающие на ранних сроках после атипичной резекции с последующим гемостазом «холодной плазмой» и наложением гемостатических швов.

Материал и методы

Эксперимент проводили на 45 лабораторных крысах-самцах массой тела 200–220 г, полученных из вивария НИИ фармакологии и регенеративной медицины им. Е.Д. Гольдберга (г. Томск). Содержание, питание, уход за животными и выведение их из эксперимента осуществляли в соответствии с требованиями Европейской конвенции по защите позвоночных животных, используемых для экспериментальных и других научных целей (Страсбург, 1986). В 1-ю (контрольную) группу вошли интактные животные; во 2-ю группу – животные после атипичной резекции печени и наложения гемостатических швов, в 3-ю группу – животные после атипичной резекции печени и коагуляции «холодной плазмой». Взятие материала для исследований производили на 3-и, 7-е, 14-е и 30-е сут. В контрольной группе было 5 животных, в экспериментальных группах по 20 животных – по 5 животных на каждый срок взятия материала. Оперативное вмешательство заключалось в атипичной резекции левой доли печени с последующим наложением гемостатических швов по Оппелю или обработкой пучком неравновесной плазмы. Анестезию проводили однократным внутримышечным введением препарата Zoletil-100 (Virbac, Франция) в дозе 0,03 мл с последующим однократным внутримышечным введением 0,1 мл препарата XylaVET (Pharmamagist Ltd., Венгрия) [4]. Доступ к печени осуществляли верхнесрединной лапаротомией с последующим выведением левой доли печени в рану. Далее удаляли участок паренхимы левой доли печени размером 1,3 × 0,7 см и накладывали гемостатические швы по Оппелю нитью Vicryl 4/0 на атравматической игле (Ethicon, Шотландия) либо производили обработку кровоточащей поверхности пучком неравновесной плазмы до полной коагуляции. После остановки кровотечения осуществляли контроль гемостаза, погружали печень в брюшную полость, рану послойно ушивали нитью Vicryl 5/0 на атравматической игле (Ethicon, Шотландия), затем накладывали асептическую повязку.

Контроль биохимических показателей крови выполнен в ранее описанные контрольные точки по следующим показателям: глюкоза, аланинаминотрансфераза (АЛТ), аспартатаминотрансфераза (АСТ), тимоловая проба, билирубин общий и прямой, щелочная фосфатаза, общий белок, мочевина, α-амилаза, С-реактивный белок, фибриноген, активированное частичное тромбопластиновое время (АЧТВ), протромбиновое время, международное нормированное отношение (МНО). Взятие крови осуществляли по стандартной методике после предварительной CO_2-асфиксии в специализированной камере и последующей декапитации животного.

С целью анализа тканевых и клеточных изменений производили взятие гистологического материала во всех группах на 3-и, 7-е, 14-е, 30-е сут из области осуществления гемостаза с фиксацией в 10%-м растворе нейтрального формалина, с последующей проводкой по спиртам и заливкой в парафин по стандартной методике. Обзорную световую микроскопию производили на срезах, окрашенных гематоксилином и эозином, а выраженность фиброза оценивали на препаратах, окрашенных пикрофуксином по Ван-Гизону. Выполняли морфометрическое исследование гистологических препаратов печени с подсчетом удельного объема гепатоцитов с признаками дистрофии (мм^3/мм^3), двуядерных гепатоцитов (мм^3/мм^3), объемной плотности соединительной ткани (мм^3/мм^3), общего числа гепатоцитов с некротическими изменениями и плотности клеточного инфильтрата в 1 мм^2.

Результаты анализа представлены в виде медианы и интерквартильных разбросов – *Me* (Q_1–Q_3). Обработку количественных данных выполняли в программе SPSS с использованием непараметрических критериев Крускала–Уоллиса и Манна–Уитни при пороговом уровне значимости $p < 0,05$.

Результаты

При анализе независимых данных (больше двух групп исследования) с использованием критерия Крускала–Уолиса было выявлено, что такие показатели свертывающей системы крови, как фибриноген, АЧТВ, протромбиновое время, МНО, не имеют статистически значимых различий во всех группах ($p > 0,05$) (табл. 1). Такие показатели, как уровень прямого билирубина и С-реактивного белка, во всех группах были отрицательными. Для остальных показателей требуется провести попарный анализ групп методом Манна–Уитни. Выполняется анализ исследуемых групп и группы контроля.

При сравнении группы оперированных животных с коагуляцией «холодной плазмой» на 3-и сут и группы контроля выявлены статистически значимые различия по биохимическим показателям крови: АСТ ($p = 0,016$), α-амилаза ($p = 0,008$), общий белок ($p = 0,008$), глюкоза ($p = 0,016$), тимоловая проба ($p = 0,016$). Все показатели относительно группы контроля выросли. При сравнении группы оперированных с наложением гемостатических швов на 3-и сут и группы контроля выявлены статистически значимые различия по показателям «мочевина» ($p = 0,039$), «фибриноген» ($p = 0,01$) и «тимоловая проба» ($p = 0,007$). Значения показателя «мочевина» уменьшились, а остальные показатели увеличились относительно группы контроля. При сравнении экспериментальных групп между собой на 3-и сут выявлено статистически значимое различие по показателям «общий белок» ($p = 0,016$), «глюкоза» ($p = 0,016$), «щелочная фосфатаза» ($p = 0,016$), «мочевина» ($p = 0,016$), «фибриноген» ($p = 0,016$). Показатели общего белка, глюкозы и мочевины были выше в 3-й группе по сравнению с таковыми во 2 группе, а показатели щелочной фосфатазы и фибриногена – ниже в группе с гемостазом плазмой относительно группы с наложением шва печени (см. табл. 1).

При сравнении показателей группы оперированных животных с коагуляцией неравновесной плазмой на 7-е сут и группы контроля выявлено статистически значимое различие по показателям α-амилазы ($p = 0,008$), щелочной фосфатазы ($p = 0,028$), мочевины ($p = 0,014$) и тимоловой пробы ($p = 0,018$). Значение показателя «щелочная фосфатаза» уменьшилось относительно такового в группе контроля, все остальные показатели увеличились. При сравнении группы оперированных с наложением гемостатических швов на 7-е сут и группы контроля выявлено статистически значимое различие по показателям α-амилазы ($p = 0,014$), щелочной фосфатазы ($p = 0,027$), фибриногена ($p = 0,009$) и тимоловой пробы ($p = 0,029$). Значения всех показателей увеличились относительно группы контроля. При сравнении 2-й и 3-й групп на 7-е сут выявлено статистически значимое различие по показателям щелочной фосфатазы ($p = 0,016$), мочевины ($p = 0,016$) и фибриногена ($p = 0,016$). Показатели мочевины в 3-й группе были выше, а показатели «щелочная фосфатаза» и «фибриноген» ниже, чем во 2-й группе (см. табл. 1).

Таблица 1

Сводная таблица биохимических показателей крови и показателей гемокоагулографии, изменившихся по сравнению с контролем после гемостаза «холодной плазмой» и наложения гемостатических швов (*Me* (Q_1–Q_3))

Группа	Глюкоза, ммоль/л	АЛТ, Ед/л	АСТ, Ед/л	Тимоловая проба, усл. ед.	α-амилаза, Ед/л	Щелочная фосфатаза, Ед/л	Общий белок, г/л	Мочевина, ммоль/л	Фибриноген, г/л
Группа контроля	9,1 (8,7–9,3)	139 (97–160)	181 (152–190)	1,33 (1,33–1,56)	2645 (2500–2756)	287 (209–302)	71,0 (69,0–72,0)	6,3 (5,8–7,4)	2,4 (2,2–2,5)
Группа с гемостазом неравновесной плазмой, 3-и сут	15,1 (14,9–15,5)	166 (150–170)	320 (280–370)	3,2 (2,8–4,5)	3337 (3120–3516)	246 (230–266)	65,0 (62,3–67,0)	7,9 (7,4–8,1)	1,7 (1,5–2,0)
Группа с наложением шва печени, 3-и сут	10,0 (8,65–11,0)	134 (85–167)	183 (161–201)	3,1 (2,9–3,9)	2605,0 (2313,5–3217,5)	336 (292–393)	51,0 (50,0–52,5)	4,9 (4,5–5,1)	3,9 (3,6–4,0)
Группа с гемостазом неравновесной плазмой, 7-е сут	8 (7,4–8,5)	124 (111–142)	155 (98–180)	3,1 (1,9–4,1)	3791 (3683–3930)	175 (162–187)	56,2 (54,8–56,8)	9,5 (8,6–10,4)	1,8 (1,5–2,0)
Группа с наложением шва печени, 7-е сут	8,5 (7,6–9,8)	87,0 (59,5–116,5)	178 (140–228)	3,0 (2,4–3,6)	3860,5 (3737,0–3999,5)	481,5 (384,5–562,5)	52,9 (52,0–54,3)	5,8 (4,8–6,3)	3,5 (3,1–3,9)
Группа с гемостазом неравновесной плазмой, 14-е сут	12,2 (12,1–12,8)	170 (150–180)	200 (190–230)	2,2 (1,8–3,0)	4111 (3950–4200)	230 (230–270)	72,0 (70,0–73,0)	8,0 (7,5–9,1)	2,0 (1,7–2,0)
Группа с наложением шва печени, 14-е сут	8,7 (8,0–10,2)	76,5 (47,0–85,5)	33,5 (30,5–40)	2,1 (1,9–2,6)	5245,5 (4934,5–5671,0)	437 (399–475)	56,6 (54,4–58,3)	9,4 (8,9–9,5)	2,4 (2,3–2,7)
Группа с гемостазом неравновесной плаз-	10,0 (9,5–10,5)	128 (117–141)	157 (101–182)	1,3 (0,9–1, 7)	3724 (3625–3819)	368 (364–370)	59 (55–60)	7,9 (6,5–8,0)	2,1 (2,0–2,2)

мой, 30-е сут									
Группа с наложением шва печени, 30-е сут	8,1 (7,0–8,3)	174 (151–210)	229 (200–235)	1,3 (1,1–1,3)	4596 (4369–4606)	346 (333–351)	60 (60–65)	5,3 (4,7–5,4)	2,1 (2,0–2,2)

При сравнении группы оперированных с коагуляцией «холодной плазмой» на 14-е сут и группы контроля выявлено статистически значимое различие по показателям α-амилазы ($p = 0{,}008$), общего белка ($p = 0{,}008$) и мочевины ($p = 0{,}023$). Все показатели увеличились относительно группы контроля. Сравнение группы пациентов с наложением гемостатических швов на 14-е сут и группы контроля выявило статистически значимые различия по показателям «АЛТ» ($p = 0{,}027$), «АСТ» ($p = 0{,}014$), «α-амилаза» ($p = 0{,}014$), «щелочная фосфатаза» ($p = 0{,}014$), «мочевина» ($p = 0{,}012$). АЛТ и АСТ уменьшились, а остальные показатели увеличились относительно группы контроля. При сравнении экспериментальных групп между собой на 14-е сут выявлены статистически значимые различия по показателям «АЛТ» ($p = 0{,}016$), «АСТ» ($p = 0{,}016$), «α-амилаза» ($p = 0{,}016$), «щелочная фосфатаза» ($p = 0{,}016$), «общий белок» ($p = 0{,}016$). Показатели АЛТ, АСТ и общего белка у животных 3-й группы были выше, а показатели щелочной фосфатазы и α-амилазы ниже, чем во 2-й группе.

При сравнении группы оперированных животных с коагуляцией «холодной плазмой» на 30-е сут и группы контроля выявлены статистически значимые различия по показателям «АЛТ» ($p = 0{,}028$), «АСТ» ($p = 0{,}016$), «α-амилаза» ($p = 0{,}008$). Показатели АЛТ и АСТ уменьшились, а остальные показатели увеличились относительно группы контроля. При сравнении группы оперированных с наложением гемостатических швов на 30-е сут и группы контроля выявлены статистически значимые различия по показателям общего белка ($p = 0{,}008$) и α-амилазы ($p = 0{,}008$). Показатель общего белка уменьшился, а показатель α-амилазы увеличился относительно группы контроля. При сравнении экспериментальных групп между собой на 30-е сут выявлены статистически значимые различия по показателям АЛТ ($p = 0{,}008$), АСТ ($p = 0{,}008$), α-амилазы ($p = 0{,}008$), глюкозы ($p = 0{,}008$), мочевины ($p = 0{,}008$). В 3-й группе показатели глюкозы и мочевины были выше, а показатели АЛТ, АСТ и α-амилазы ниже, чем в 2-й группе (см. табл. 1).

На 3-и сут после наложения гемостатических швов в печени выявлялись признаки острого воспаления с диффузным полиморфно-клеточным инфильтратом с преобладанием сегментоядерных нейтрофилов (рис. 1). На 3-и сут после коагуляции «холодной плазмой» в печени также определялся выраженный полиморфно-клеточный инфильтрат с преимущественной локализацией вокруг междольковых артерий, вен и желчных протоков (рис. 2). На 3-и сут как после наложения гемостатических швов, так и при коагуляции «холодной плазмой», большинство гепатоцитов были с дистрофическими изменениями.

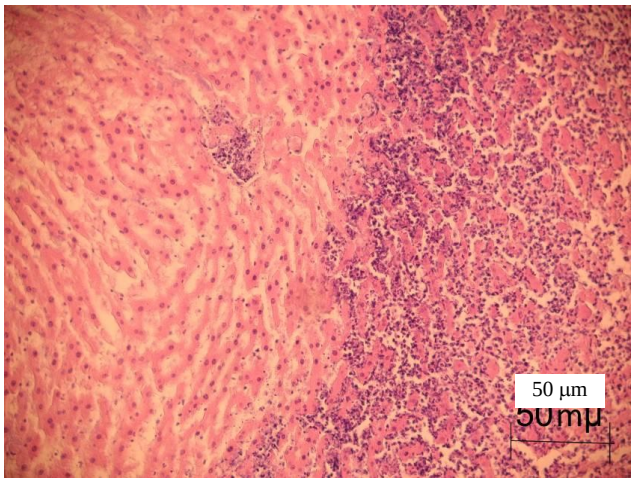

Рис. 1. Печень крысы на 3-и сут после наложения шва. Расширение синусоидных капилляров и диффузный полиморфноклеточный инфильтрат в печеночной дольке. Окраска гематоксилином и эозином

Рис. 2. Печень крысы на 3-и сут после коагуляции «холодной плазмой». Выраженный периваскулярный полиморфноклеточный инфильтрат в печеночной дольке. Окраска гематоксилином и эозином

На 7-е сут после наложения гемостатических швов в печени визуализировались фокальные крупноочаговые некрозы, вокруг которых определялась грануляционная ткань с большим количеством кровеносных сосудов (рис. 3). В обеих группах экспериментальных животных на фоне гепатоцитов обычного строения определялись печеночные клетки, в которых сохраня-

лись признаки белковой и жировой дистрофии (рис. 4).

К 14-м сут после наложения гемостатических швов вокруг междольковых артерий, вен и желчного протока выявляется очаговый лимфоцитарный инфильтрат, который нередко вызывает сдавление и сужение просвета междольковых вен (рис. 5). После коагуляции «холодной плазмой» в печени в большом количестве обнаруживались гепатоциты обычного строения.

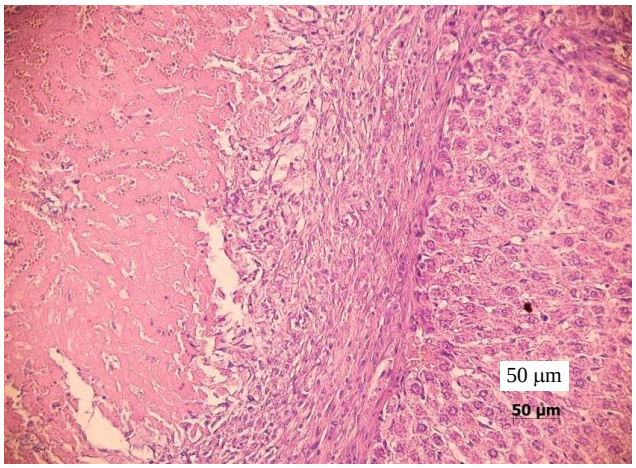

Рис. 3. Печень крысы на 7-е сут после наложения шва. Грануляционная ткань с большим количеством кровеносных сосудов, ограничивающая зону некроза. Гепатоциты с признаками белковой дистрофии. Окраска гематоксилином и эозином

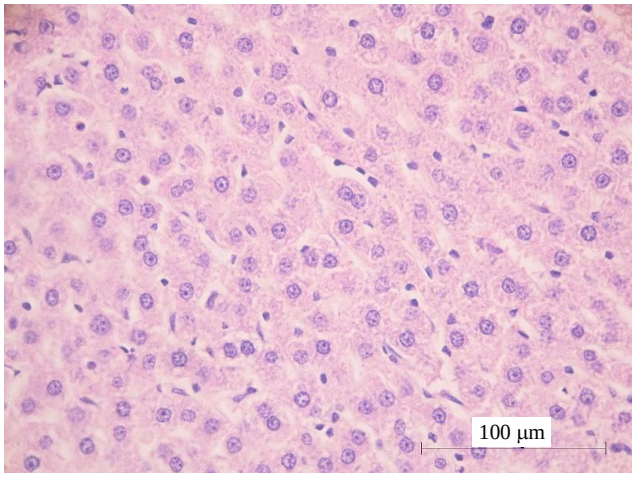

Рис. 4. Печень крысы на 7-е сут после коагуляции «холодной плазмой». Умеренное расширение просвета синусоидных капилляров. Печеночные клетки с признаками дистрофии и обычного строения. Окраска гематоксилином и эозином

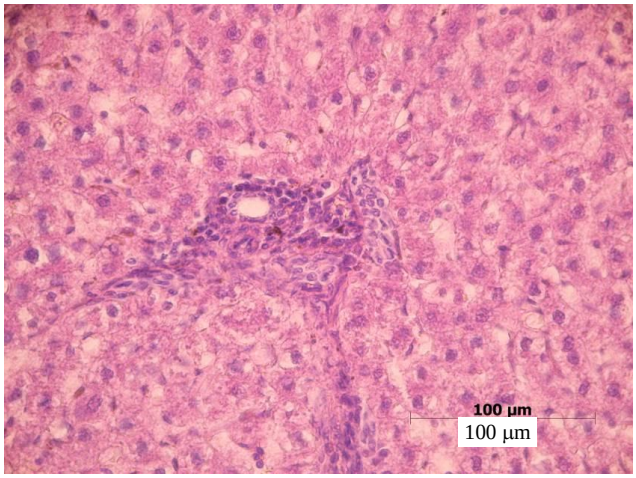

Рис. 5. Печень крысы на 14-е сут после наложения шва. Очаговый лимфоцитарный инфильтрат. Окраска гематоксилином и эозином

Важно отметить, что в этой группе животных на 14-е сут в центральной части дольки печени в большом количестве визуализировались гепатоциты с дистрофическими изменениями (рис. 6).

На 30-е сут после наложения гемостатических швов большая часть гепатоцитов обычного строения представлена двуядерными клетками. Между нитями шовного материала располагались тонкие пучки разволокненных коллагеновых волокон (рис. 7).

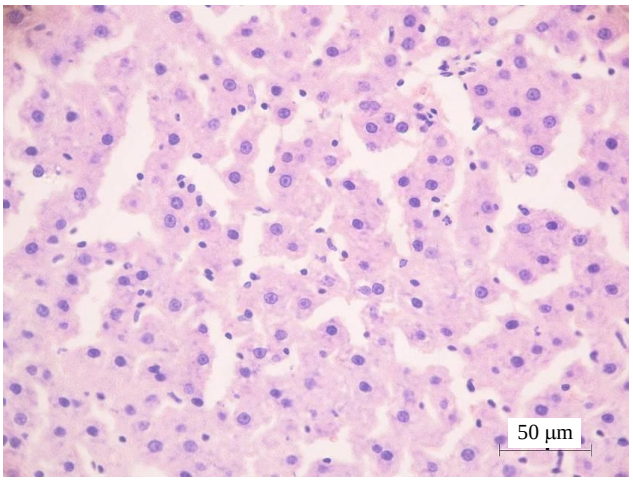

Рис. 6. Печень крысы на 14-е сут после коагуляции «холодной плазмой». Расширение синусоидов в печеночной дольке. Дистрофические изменения и двухядерные гепатоциты. Окраска гематоксилином и эозином

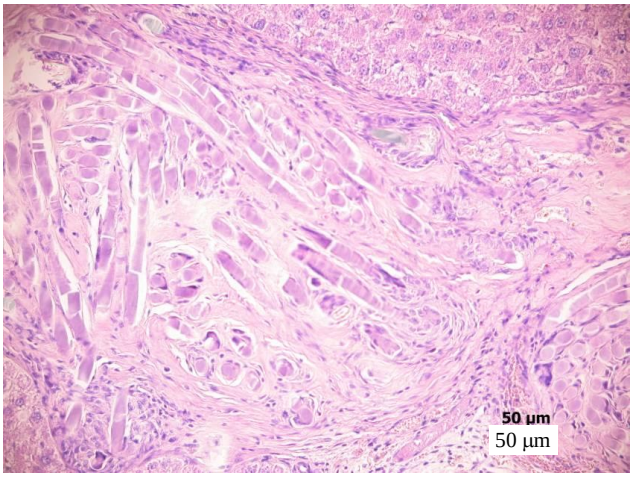

Рис. 7. Печень крысы на 30-е сут после наложения шва. Коллагеновые волокна, расположенные между остатками шва печени. Окраска гематоксилином и эозином

После коагуляции «холодной плазмой» в перипортальной зоне печеночной дольки определялись гепатоциты с морфологическими признаками гипертрофии. Они увеличены в размерах, содержат крупное ядро с сетчатой структурой хроматина, а также укрупненные ядрышки (рис. 8).

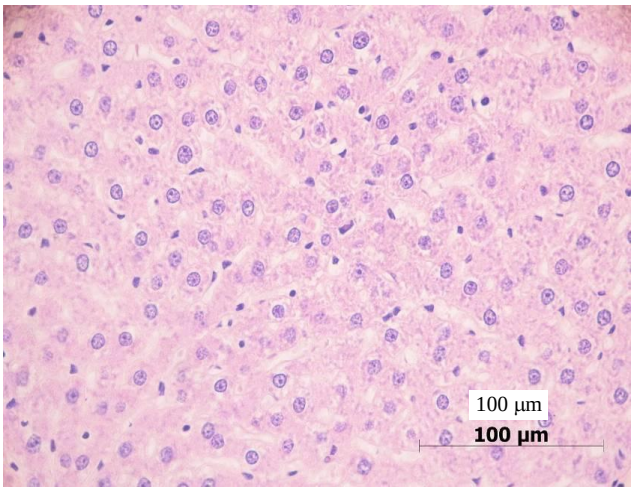

Рис. 8. Печень крысы на 30-е сут после коагуляции «холодной плазмой». Типичное строение печеночной дольки. Окраска гематоксилином и эозином

Данные морфометрического исследования представлены в табл. 2. При анализе независимых данных (больше двух групп исследования) с использованием критерия Крускала–Уолиса было выявлено, что все морфометрические показатели имеют статистически значимые различия в группах ($p = 0{,}001$ и $p = 0{,}000$). Требуется провести попарный анализ групп методом Манна–Уитни. Проводится анализ исследуемых групп и группы контроля.

При сравнении группы оперированных с коагуляцией «холодной плазмой» на 3-и сут и группы контроля выявлены статистически значимые различия по всем морфометрическим показателям (гепатоциты с признаками дистрофии ($p = 0{,}046$), двуядерные гепатоциты ($p = 0{,}046$), объемная плотность соединительной ткани ($p = 0{,}037$), общее число гепатоцитов с некротическими изменениями ($p = 0{,}046$), плотность клеточного инфильтрата ($p = 0{,}046$)). Значение показателя «удельный объем двуядерных гепатоцитов» уменьшилось по сравнению с таковым в группе контроля, значения остальных показателей увеличились. Аналогичная динамика морфометрических показателей наблюдалась при сравнении группы оперированных с наложением гемостатических швов на 3-и сут и группы контроля (гепатоциты с признаками дистрофии ($p = 0{,}011$), двуядерные гепатоциты ($p = 0{,}01$), объемная плотность соединительной ткани ($p = 0{,}01$), общее число гепатоцитов с некротическими изменениями ($p = 0{,}011$), плотность клеточного инфильтрата ($p = 0{,}011$)) (табл. 2).

Анализ данных экспериментальных групп между собой на 3-и сут исследования показал статистически значимые ($p = 0{,}007$) различия по абсолютным показателям в 1 мм^2 числа гепатоцитов с некротическими изменениями, плотности клеточного инфильтрата. Все показатели в 3-й группе были ниже, чем во 2-й группе (табл. 2).

При сравнении группы оперированных с коагуляцией «холодной плазмой» на 7-е сут и группы контроля выявлено статистически значимое различие по всем

Таблица 2

Сводная таблица морфологических показателей патологических процессов печеночной ткани после коагуляции «холодной плазмой» и наложения гемостатических швов (*Me* (Q_1–Q_3))

Группа	Удельный объем гепатоцитов с признаками дистрофии, мм^3/мм^3	Удельный объем двуядерных гепатоцитов, мм^3/мм^3	Число гепатоцитов с некротическими изменениями в 1 мм^2	Плотность инфильтрата в 1 мм^2	Удельный объем соединительной ткани, мм^3/мм^3
Группа контроля	1,14 (0,28–1,24)	8,30 (7,33–12,55)	1,75 (1,25–2,28)	13,39 (12,50–23,70)	0 (0–0)
Группа с гемостазом неравновесной плазмой, 3-и сут	15,77 (9,22–19,22)	3,24 (2,28–4,25)	22,53 (12,44–34,22)	508,48 (433,38–754,33)	9,44 (5,43–10,44)
Группа с наложением шва	33,54	3,54	117,47	4496,06	8,56

печени, 3-и сут	(19,72–47,24)	(3,25–4,28)	(88,25–128,33)	(4250,33–6833,29)	(7,42–11,34)
Группа с гемостазом неравновесной плазмой, 7-е сут	13,91 (8,24–18,46)	8,39 (7,02–9,44)	10,91 (6,24–14,31)	415,17 (325,12–531,25)	16,19 (13,99–18,24)
Группа с наложением шва печени, 7-е сут	52,675 (41,67–85,21)	7,92 (6,39–9,37)	144,92 (122,6–149,67)	3472,05 (1882,04–4038,70)	53,27 (33,93–66,04)
Группа с гемостазом неравновесной плазмой, 14-е сут	8,60 (6,35–9,38)	13,58 (11,68–17,82)	5,48 (3,22–8,24)	219,89 (149,87–362,52)	35,93 (24,46–44,39)
Группа с наложением шва печени, 14-е сут	31,77 (24,63–43,22)	15,39 (12,91–17,82)	57,28 (42,62–68,45)	1282,14 (882,04–1582,21)	56,855 (43,33–68,24)
Группа с гемостазом неравновесной плазмой, 30-е сут	4,16 (3,28–4,66)	23,99 (18,84–28,25)	3,23 (1,46–6,22)	88,04 (28,48–123,70)	25,99 (22,32–41,26)
Группа с наложением шва печени, 30-е сут	20,47 (15,21–22,82)	32,83 (27,82–39,91)	22,43 (18,26–38,22)	502,95 (428,48–632,34)	65,42 (62,28–74,66)

показателям кроме удельного объема двуядерных гепатоцитов ($p = 0,822$) (гепатоциты с признаками дистрофии ($p = 0,046$), объемная плотность соединительной ткани ($p = 0,037$), общее число гепатоцитов с некротическими изменениями ($p = 0,046$), плотность клеточного инфильтрата ($p = 0,046$)). Все показатели увеличились в сравнении с группой контроля. Аналогичная динамика морфометрических показателей наблюдалась при сравнении группы оперированных с наложением гемостатических швов на 7-и сут и группы контроля (гепатоциты с признаками дистрофии ($p = 0,007$), объемная плотность соединительной ткани ($p = 0,007$), общее число гепатоцитов с некротическими изменениями ($p = 0,007$), плотность клеточного инфильтрата ($p = 0,007$)) (см. табл. 2).

Изучение данных экспериментальных групп между собой на 7-е сут показало статистически значимые различия по показателям «удельный объем гепатоцитов с признаками дистрофии» (мм^3/мм^3) ($p = 0,014$), «объемная плотность соединительной ткани» (мм^3/мм^3) ($p = 0,007$), «абсолютное число гепатоцитов с некротическими изменениями в 1 мм^2» ($p = 0,007$), а также «плотность клеточного инфильтрата» ($p = 0,007$). В 3-й группе значения всех показателей были ниже, чем во 2-й группе (табл. 2).

При сравнении группы оперированных животных с коагуляцией «холодной плазмой» на 14-е сут и группы контроля выявлены статистически значимые различия по всем морфометрическим показателям, кроме «удельный объем двуядерных гепатоцитов» ($p = 0,127$), «гепатоциты с признаками дистрофии» ($p = 0,046$), «объемная плотность соединительной ткани» ($p = 0,037$), «общее число гепатоцитов с некротическими изменениями» ($p = 0,046$) и «плотность клеточного инфильтрата» ($p = 0,046$). Все показатели увеличились в сравнении с таковыми в группе контроля. Сравнение показателей группы животных с наложением гемостатических швов на 14-е сут и группы контроля выявило статистически значимое различие по всем морфометрическим показателям (объем двуядерных гепатоцитов ($p = 0,034$), для всех остальных показателей $p = 0,011$). Значения всех показателей были повышены по сравнению с группой контроля (см. табл. 2).

Анализ данных экспериментальных групп между собой на 14-е сут обнаружил статистически значимые ($p = 0,007$) различия по показателям «удельный объем гепатоцитов с признаками дистрофии» (мм^3/мм^3), «число гепатоцитов с некротическими изменениями в 1 мм^2» и «плотность клеточного инфильтрата». Все показатели были ниже в 3-й группе.

При сравнении группы оперированных животных с коагуляцией «холодной плазмой» на 30-е сут и группы контроля выявлено статистически значимое различие по показателям гепатоцитов с признаками дистрофии ($p = 0,046$) и объемной плотности соединительной ткани ($p = 0,037$). Все показатели увеличились в сравнении с группой контроля. При сравнении группы животных с наложением гемостатических швов на 30-е сут и группы контроля выявлено статистически значимое различие по всем морфометрическим показателям (гепатоциты с признаками дистрофии ($p = 0,011$), двуядерные гепатоциты ($p = 0,01$), объемная плотность соединительной ткани ($p = 0,01$), общее число гепатоцитов с некротическими изменениями ($p = 0,011$), плотность клеточного инфильтрата ($p = 0,011$)). Все показатели были увеличены в сравнении с группой контроля (см. табл. 2).

Сравнение экспериментальных групп между собой на 30-е сут обнаружило статистически значимые ($p = 0,014$) различия по показателям «удельный объем гепатоцитов с признаками дистрофии» (мм^3/мм^3), «объемная плотность соединительной ткани», а также «число гепатоцитов с некротическими изменениями в 1 мм^2» и «плотность клеточного инфильтрата» (см. табл. 2).

Обсуждение

В процессе исследования биохимических маркеров крови в экспериментальных группах выявлено увеличение на ранних сроках относительно группы контроля таких показателей, как АСТ, α-амилаза, ще-

лочная фосфатаза, фибриноген, тимоловая проба, мочевина, что свидетельствует о повреждении печени, вызванном удалением части левой доли печени. К 30-м сут в экспериментальных группах сохранялось незначительное повышение уровня показателей α-амилазы крови относительно группы контроля, что связано с сохраняющейся общей повышенной реакцией организма на реактивное состояние, вызванное оперативным вмешательством. При этом в группе животных, оперированных с коагуляцией «холодной плазмой» этот показатель был ниже, чем в группе с ушиванием раны печени, что свидетельствует о более скором восстановлении органа после коагуляции неравновесной плазмой и, как следствие, о меньшем травмировании органа.

Данные морфометрических показателей изменяются аналогично биохимическим параметрам. В частности, выявлено, что такие показатели, как удельный объем гепатоцитов с признаками дистрофии, число гепатоцитов с некротическими изменениями в 1 мм^2, плотность инфильтрата и объемная плотность соединительной ткани, увеличиваются после оперативного вмешательства и возвращаются к исходному уровню к 30-м сут. Это говорит о развитии воспалительных и дистрофических процессов на ранних сроках после оперативного вмешательства и постепенном снижении их активности к 30-м сут. Такой показатель, как удельный объем двуядерных гепатоцитов, в ранние сроки снижается, достигая минимума к 3-м сут, а в последующие сроки имеет тенденцию к увеличению, достигая максимума к 30-м сут, что свидетельствует о снижении регенераторного процесса в ранние сроки после оперативного вмешательства и его повышенной активности к 30-м сут.

Показатели повреждения печени в группе животных, оперированных с коагуляцией «холодной плазмой», статистически значимо ниже, чем в группе животных с наложением гемостатических швов на всех сроках. Это свидетельствует о более выраженном патологическом действии гемостатических швов на гепатоциты по сравнению с действием «холодной плазмы» (Чарышкин А.Л., 2012; Kalghatgil S., 2011; Fridman G., 2006). Неравновесная («холодная») плазма имеет множество преимуществ при сравнении с другими методами гемостаза, а именно низкую температуру, что позволяет избежать термического поражения органа, развития ожоговых струпов, некрозов и чрезмерного развития рубцовой ткани. Барьерный разряд обладает выраженным наличием ультрафиолетовой активности, содержит электроны, различные ионы, нейтральный (незаряженные) атомы и молекулы, свободные радикалы и активные частицы (O_3, NO, HO, H_2O_2), что вызывает выраженный гемостатический эффект с минимальным повреждением паренхимы органа (Виноградова О.И. и др. 2009; Дамбаев Г.Ц. и др., 2011; Fridman G. et al., 2005, 2006; Kalghatgi U. et al., 2007).

Выраженным отрицательным воздействием обладают гемостатические швы, вызывающие дополнительное повреждение паренхимы железы, развитие механической ишемии непосредственно в зоне наложения швов и в дистальном отделе резецированного органа. Основными звеньями патогенеза развития массивных рубцовых процессов в области резекции печении является гипоксия, вызывающая целый ряд патогенетических изменений, которые в итоге заканчиваются аутолизом дистальной части резецированного органа.

Заключение

Как наложение гемостатических швов, так и коагуляция «холодной плазмой» при резекциях печени вызывают патологические изменения, нивелирующиеся по большинству показателей к 30-м сут. При этом патологические эффекты, вызванные действием «холодной плазмы», значительно ниже, чем эффекты, вызванные применением гемостатических швов. Печень имеет ярко выраженную тенденцию к восстановлению своих морфофункциональных показателей также после гемостаза «холодной плазмой».

Литература

1. *Альперович Б.И.* Хирургия печени. М.: ГЭОТАР-Медиа, 2010. 352 с.
2. *Альперович Б.И., Соловьев М.М.* Неотложная хирургия живота. Томск: Курсив, 2002. 222 с.
3. *Асоян Г.А., Белоусов О.С.* Местный гемостаз в хирургической практике // Вестн. хирургии им. И.И. Грекова. 1984. Т. 132, № 4. С. 14–19.
4. *Бородин О.Ю., Семичев Е.В., Бушланов П.С.* Экспериментальная хирургия паренхиматозных органов (обзор литературы) // Рус. мед. журн. 2012. № 36. С. 1743–1747.
5. *Бородин О.Ю., Семичев Е.В.* Анализ контрастирующего эффекта при динамической магнитнорезонансной томографии с примовистом у крыс, оперированных на печени с применением классического шва // Мед. визуализация. 2012. № 4. С. 118–125.
6. *Виноградова О.И., Телицкий С.Ю., Щукина Е.В, Алейник А.Н.* Применение неравновесной плазмы в медицине и биологии // Научная сессия МИФИ-2009: аннотации докладов. М., 2009. С. 128.
7. *Попов В.А.* Гемостаз и герметизация швов (операции на внутренних органах). М.: ГЭОТАР-Медиа, 2008. 320 с.
8. *Чарышкин А.Л., Гафиуллов М.Р., Демин В.П.* Оценка результатов ушивания ран печени и селезенки при закрытых травмах органов брюшной полости // Вестн. эксперим. и клинич. хирургии. 2012. Т. 5, № 3. С. 593–595.
9. *Ahmed N., Vernick J.J.* Management of liver trauma in adults // J. Emerg. Trauma Shock. 2011. V. 4 (1). P. 114–119.
10. *Alkozai E.M., Lisman T., Porte R.J.* Bleeding in liver surgery: prevention and treatment // Clin. Liver Dis. 2009. V. 13 (1). P. 145–154.

11. *Carus T., Rackebrandt K.* Collateral tissue damage by several types of coagulation (monopolar, bipolar, cold plasma and ultrasonic) in a minimally invasive, perfused liver model. // International Scholarly Research Network ISRN Surg. 2011. V. 2011. P. 1.
12. *Fridman G., Peddinghaus M., Ayan H., Fridman A., Balasubramanian M., Gutsol A., Brooks A.* Blood Coagulation and Living Tissue Sterilization by Floa-ting-Electrode Dielectric Barrier Discharge in Air // Plasma Chem. Plasma Process. 2006. V. 26. P. 425–442.
13. *Fridman G., Peddinghaus M., Fridman A., Balasubramanian M., Gutsol A., Friedman G.* Use of non-thermal atmospheric pressure plasma discharge for coagulation and sterilization of surface wounds // 17th International Symposium on plasma chemistry. Toronto, 2005. P. 1–2.
14. *Kalghatgi S.U., Fridman G., Cooper M., Nagaraj G., Peddinghaus M., Balasubramanian M., Vasilets V.N., Gutsol A.F., Fridman A., Friedman G.* Mechanism of Blood Coagulation by Non-Thermal Atmospheric Pressure Dielectric Barrier Discharge // Plasma Science. 2007. ICOPS 2007. IEEE 34th International Conference. 2007. P. 674.
15. *Kalghatgi S.U., Kelly C.M., Cerchar E., Torabi B., Alekseev O., Fridman A., Friedman G., Azizkhan-Clifford J.* Effects of Non-Thermal Plasma on Mammalian Cells. PLoS ONE. 2011; 6(1): e16217. doi: 10.1371/journal.pone.0016270. PMID: 21283714.

Поступила в редакцию 18.12.2014 г.

Утверждена к печати 04.02.2015 г.

Семичев Евгений Васильевич (✉) – канд. мед. наук, науч. сотрудник ЦНИЛ СибГМУ (г. Томск).

Байков Александр Николаевич – д-р мед. наук, профессор, зав. ЦНИЛ СибГМУ (г. Томск).

Бушланов Павел Сергеевич – врач-ординатор кафедры хирургических болезней СибГМУ (г. Томск).

Геренг Елена Андреевна – д-р мед. наук, ст. науч. сотрудник ЦНИЛ СибГМУ (г. Томск).

Дамбаев Георгий Цыренович – д-р мед. наук, профессор, член-корреспондент РАМН, зав. кафедрой госпитальной хирургии СибГМУ (г. Томск).

✉ **Семичев Евгений Васильевич**, тел. 8 (3822) 52-97-04, 8-923-401-8160; e-mail: EVSemichev@yandex.ru

---

COMPARATIVE ANALISYS OF COLD PLASMA COAGULATION AND SUTURING EFFECTS ON LIVER STRUCTURE IN THE EARLY PERIOD AFTER ATYPICAL RESECTION

Semichev Ye.V., Baikov A.N., Bushlanov P.S., Gereng Ye.A., Dambayev G.Ts.

Siberian State Medical University, Tomsk, Russian Federation

ABSTRACT

The research was performed on 45 laboratory rats to make a comparative analysis of morphofunctional changes of rats' liver in early period after resection of left lobe and hemostasis by suturing and cold plasma. There were 3 experimental groups: 5 intact animals (control group) and 5 animals in each group after liver resection and suturing and liver resection and cold plasma coagulation. Material for research was taken on the 3rd, 7th, 14th, 30th day after surgery. Surgery is resection of liver left lobe, suturing or cold plasma coagulation. The biochemical control blood (glucose, ALT, AST, thymol test, total bilirubin, direct, alkaline phosphatase, total protein, urea, α-amylase, CRP, fibrinogen, aPTT, PTT, INR), morphological study of rat liver were performed. Analysis of biochemical markers reveals, that such indices as AST, α-amylase, alkaline phosphatase, fibrinogen, thymol test are increased in early period in experimental groups relatively the control group. A slight increase in the level of α-amylase is remained on the 30th day, this indicator in plasma group was less than indicator in suturing group. Other indices are normal. Analysis of morphological markers reveals, that such indices as specific volume of hepatocytes with signs of degeneration, the number of cells with necrotic changes in 1 mm^2, infiltrate density in 1 mm^2 and the specific volume of the connective tissue are increased, and then are gradually reduced to 30 days. Specific volume of binucleated hepatocytes in early period is reduced, and by the 30th day is increased. Indicators of liver damage in plasma group were statistically less than indicators in suturing group at all test points. It was found that pathological effects caused by the action of cold plasma were considerably lower than the effects produced by the suturing.

KEY WORDS: hemostatic suture, cold plasma, coagulator, liver hemorrhage, hemostasis of parenchymal bleeding.

***Bulletin of Siberian Medicine,* 2015, vol. 14, no. 1, pp. 92–101**

References

1. Alperovich B.I. *Khirurgija pecheni* [Liver surgery]. Moscow, GEOTAR-Media Publ., 2010. 352 p. (in Russian).
2. Alperovich B.I., Solov'ev M.M. *Neotlozhnaja hirurgija zhivota* [Emergency surgery of the abdomen]. Tomsk, Kursiv Publ., 2002. 222 p. (in Russian).
3. Asojan G.A., Belousov O.S. Mestnyj gemostaz v hirurgicheskoj praktike [Local hemostasis in surgical practice]. *Vestnik hirurgii imeni I.I. Grekova – Herald of Surgery them. I.I. Grekova*, 1984, vol. 132, no. 4, pp. 14–19 (in Russian).
4. Borodin O.Y., Semichev E.V., Bushlanov P.S. Jeksperimental'naja hirurgija parenhimatoznyh organov (obzor literatury) [Experimental surgery of parenchymatous organs (literature review)]. *Russkij medicinskij zhurnal – Russian Medical Journal*, 2012, no. 36, pp. 1743–1747 (in Russian).
5. Borodin O.Y., Semichev E.V. Analiz kontrastirujushhego jeffekta pri dinamicheskoj magnitnorezonansnoj tomografii s Primovistom u krys, operirovannyh na pecheni s primeneniem klassicheskogo shva [Evaluation of Contrast Enhanced 4d MRI of the Operated Liver With Gd -EOB-DTPA Using Classic Hepatic Hemostasis by Oppel's Suture, in Rat]. *Medicinskaja vizualizacija – Medical Visualization*, 2012, no. 4, pp. 118–125 (in Russian).
6. Vinogradova O.I., Telickij S.Ju., Shhukina E.V, Alejnik A.N. Primenenie neravnovesnoj plazmy v medicine i biologii [Use of non-equilibrium plasma in medicine and biology]. *Nauchnaja sessija MIFI-2009: annotacii dokladov*. Moscow, 2009. P. 128 (in Russian).
7. Popov V.A. Gemostaz i germetizacija shvov (operacii na vnutrennih organah) [Hemostasis and sealing of sutures (operations on the internal organs)]. Moscow, GEOTAR-Media Publ., 2008. 320 p.
8. Charyshkin A.L., Gafiullov M.R., Demin V.P. Ocenka rezul'tatov ushivanija ran pecheni i selezenki pri zakrytyh travmah organov brjushnoj polosti [Estimation of results sewing wounds of parenchymatous bodies at traumas of bodies of an abdominal cavity]. *Vestnik eksperimentalnoi i klinicheskoi khirurdii – Bulletin of experimental and clinical surgery*, 2012, vol. 5, no. 3, pp. 593–595 (in Russian).
9. Ahmed N., Vernick J.J. Management of liver trauma in adults. *J. Emerg. Trauma Shock*, 2011, vol. 4 (1), pp. 114–119.
10. Alkozai E.M., Lisman T., Porte R.J. Bleeding in liver surgery: prevention and treatment. *Clin. Liver Dis.*, 2009, vol. 13 (1), pp. 145–154.
11. Carus T., Rackebrandt K. Collateral tissue damage by several types of coagulation (monopolar, bipolar, cold plasma and ultrasonic) in a minimally invasive, perfused liver model. *International Scholarly Research Network ISRN Surg*., 2011, vol. 2011, p. 1.
12. Fridman G., Peddinghaus M., Ayan H., Fridman A., Balasubramanian M., Gutsol A., Brooks A. Friedman G. Blood Coagulation and Living Tissue Sterilization by Floating-Electrode Dielectric Barrier Discharge in Air. *Plasma Chem. Plasma Process*, 2006, vol. 26, pp. 425–442.
13. Fridman G., Peddinghaus M., Fridman A., Balasubramanian M., Gutsol A., Friedman G.. Use of non–thermal atmospheric pressure plasma discharge for coagulation and sterilization of surface wounds. *17th international Symposium on plasma chemistry*. Toronto, 2005. Pp. 1–2.
14. Kalghatgi S.U., Fridman G., Cooper M., Nagaraj G., Peddinghaus M., Balasubramanian M., Vasilets V.N., Gutsol A.F., Fridman A., Friedman G. Mechanism of Blood Coagulation by Non-Thermal Atmospheric Pressure Dielectric Barrier Discharge. *Plasma Science. 2007. ICOPS 2007. IEEE 34th International Conference*. 2007. P. 674.
15. Kalghatgi S.U., Kelly C.M., Cerchar E., Torabi B., Alekseev O., Fridman A., Friedman G., Azizkhan-Clifford J. Effects of Non-Thermal Plasma on Mammalian Cells. *PLoS ONE.* 2011, 6(1): e16217. doi: 10.1371/journal.pone.0016270. PMID: 21283714.

Semichev Yevgenij V. (✉)**,** Siberian State Medical University, Tomsk, Russian Federation.

Baikov Aleksandr N., Siberian State Medical University, Tomsk, Russian Federation.

Bushlanov Pavel S., Siberian State Medical University, Tomsk, Russian Federation.

Gereng Yelena A., Siberian State Medical University, Tomsk, Russian Federation.

Dambayev Georgij Ts., Siberian State Medical University, Tomsk, Russian Federation.

✉ **Semichev Yevgenij V.,** Ph. +7 (3822) 52-97-04, 8-923-401-8160; e-mail: EVSemichev@yandex.ru